· 免疫 PET/SPECT 显像 ·

基于$^{99}Tc^{m}$标记纳米抗体的 SPECT/CT 显像探测非小细胞肺癌 PD-L1 表达的研究

邢岩 赵凌舟 刘长存 戎晔 赵晋华
上海交通大学附属第一人民医院核医学科,上海 200080
通信作者:赵晋华, Email: zhaojinhua1963@126.com

【摘要】 目的 探讨$^{99}Tc^{m}$标记抗程序性死亡受体 1 配体(PD-L1)纳米抗体(NM-01)的 SPECT/CT 显像探测非小细胞肺癌(NSCLC)PD-L1 表达的价值。**方法** 前瞻性纳入 2019 年 1 月至 2020 年 3 月间于上海交通大学附属第一人民医院病理确诊为 NSCLC 且未经治疗的患者 14 例[男 11 例,女 3 例,年龄(61.9±11.0)岁]。用放射性核素$^{99}Tc^{m}$标记 NM-01,患者注射$^{99}Tc^{m}$-NM-01[剂量为(359.1±68.0) MBq]后 2 h 进行定量 SPECT/CT 显像。采用两独立样本 t 检验比较 PD-L1 阳性和 PD-L1 阴性患者的 SUV_{max}差异,采用 Pearson 相关分析原发灶 SUV_{max}与 PD-L1 表达的相关性。**结果** 14 例患者中,PD-L1 阳性 6 例,PD-L1 阴性 8 例。$^{99}Tc^{m}$-NM-01 在肝、肾中有明显摄取,在脾和骨髓中也有轻微摄取。$^{99}Tc^{m}$-NM-01 注射后 2 h 原发灶的 SUV_{max}为 4.69±1.88,转移灶的 SUV_{max}为 2.04±1.32。PD-L1 阳性患者原发灶的 SUV_{max}明显高于 PD-L1 阴性患者,差异具有统计学意义(5.99±1.99 和 3.72±1.10;t=5.98,P=0.039);但 2 组间转移灶的 SUV_{max}差异无统计学意义(1.66±1.03 和 2.35±1.46;t=−1.77,P=0.084)。原发灶的 SUV_{max}与 PD-L1 表达水平呈正相关(r=0.648,P=0.042)。**结论** $^{99}Tc^{m}$-NM-01 能够显示 NSCLC 原发灶和转移灶的 PD-L1 表达水平。

【关键词】 癌,非小细胞肺;抗体;纳米技术;程序性细胞死亡受体 1;锝;镓放射性同位素;正电子发射断层显像术;体层摄影术,发射型计算机,单光子

基金项目:国家自然科学基金(81971647);上海市第一人民医院临床研究创新团队项目(CTCCR-2019B01)

DOI:10.3760/cma.j.cn321828-20211206-00434

SPECT/CT imaging of PD-L1 expression in non-small cell lung cancer based on $^{99}Tc^{m}$ labeled anti-PD-L1 nanoantibodies

Xing Yan, Zhao Lingzhou, Liu Changcun, Rong Ye, Zhao Jinhua
Department of Nuclear Medicine, Shanghai General Hospital, Shanghai Jiao Tong University School of Medicine, Shanghai 200080, China
Corresponding author: Zhao Jinhua, Email: zhaojinhua1963@126.com

【Abstract】 Objective To explore the value of SPECT/CT imaging on programmed death receptor 1 ligand (PD-L1) expression in patients with non-small cell lung cancer (NSCLC) based on $^{99}Tc^{m}$ labeled anti-PD-L1 nanoantibodies (NM-01). **Methods** From January 2019 to March 2020, a total of 14 patients (11 males, 3 females; age: (61.9±11.0) years) with pathologically confirmed NSCLC in Shanghai General Hospital, Shanghai Jiao Tong University School of Medicine were prospectively enrolled. NM-01 were labeled with $^{99}Tc^{m}$, and patients were recruited for SPECT/CT imaging 2 h after injection with $^{99}Tc^{m}$-NM-01 ((359.1±68.0) MBq). The differences of SUV_{max} in primary and metastatic lesions between PD-L1 positive and negative patients were compared by independent sample t test. The correlation between the SUV_{max} and PD-L1 expression of primary lesions was analyzed by Pearson correlation analysis. **Results** Of 14 patients, 6 were PD-L1 positive and 8 were PD-L1 negative. $^{99}Tc^{m}$-NM-01 showed obviously increased uptake in kidneys and liver, while mildly increased uptake in spleen and bone marrow. The SUV_{max} of primary lesions was 4.69±1.88 and the SUV_{max} of metastatic lesions was 2.04±1.32. The SUV_{max} of primary lesions in PD-L1 positive patients was significantly higher than that of PD-L1 negative patients (5.99±1.99 *vs* 3.72±1.10; t=5.98, P=0.039). There was no significant difference in the SUV_{max} of metastatic lesions between PD-L1 positive and negative patients (1.66±1.03 *vs* 2.35±1.46; t=−1.77, P=0.084). The SUV_{max} of primary lesions was positively correlated with PD-L1 expression (r=0.648, P=0.042). **Conclusion** $^{99}Tc^{m}$-NM-01 can demonstrate the expression of PD-L1 in primary and metastatic lesions in NSCLC.

【Key words】 Carcinoma, non-small-cell lung; Antibodies; Nanotechnology; Programmed cell death 1 receptor; Technetium; Gallium radioisotopes; Positron-emission tomography; Tomography, emission-computed,

single-photon

Fund program: National Natural Science Foundation of China (81971647), Shanghai General Hospital Clinical Study Project (CTCCR-2019B01)

DOI:10.3760/cma.j.cn321828-20211206-00434

肺癌是死亡率最高的恶性肿瘤,5 年生存率仅为 21%,非小细胞肺癌(non-small cell lung cancer, NSCLC)是其中最常见的病理类型[1]。近年来,一些临床试验显示抗程序性死亡受体 1(programmed death receptor 1, PD-1)及其配体(PD-1 ligand, PD-L1)信号通路的免疫阻断治疗可以提高包括 NSCLC 在内的多种恶性肿瘤患者的客观缓解率[2-4]。然而,只有部分患者对免疫治疗有效。考虑到免疫治疗价格昂贵,且可能引起一些严重的不良反应,寻找准确探测 PD-L1 表达水平的方法在临床实践中至关重要。

目前最常用的预测免疫治疗有效性的方法是通过免疫组织化学(immunohistochemistry, IHC)检测肿瘤组织中 PD-L1 表达以及肿瘤浸润 T 细胞中的 PD-1 表达。临床研究提示,PD-L1 的表达与抗 PD-1 的治疗效果相关[5]。然而另一些研究显示,IHC 并不能准确预测治疗的有效性,在 IHC 提示 PD-L1 表达阴性的患者中,大约 10%对抗 PD-1/PD-L1 治疗有良好的反应[6-7]。本研究以^{99}Tc^{m} 标记抗 PD-L1 纳米抗体(NM-01),采用 SPECT/CT 显像研究其在 NSCLC 患者中显示肿瘤 PD-L1 表达的情况。

资料与方法

1.临床资料。本研究行前瞻性研究设计,符合《赫尔辛基宣言》的原则。纳入 2019 年 1 月至 2020 年 3 月间于上海交通大学附属第一人民医院就诊的 14 例 NSCLC 初诊患者,其中男 11 例,女 3 例,年龄 41~75(61.9±11.0)岁。纳入标准:(1)年龄 18~75 岁;(2)经病理确定为 NSCLC 并行 PD-L1 IHC 检测的患者;(3)检查前未接受任何肺癌相关治疗;(4)丙氨酸转氨酶、天冬氨酸转氨酶、尿素以及肌酐不超过正常值 1 倍者;(5)非甲型肝炎、乙型肝炎、艾滋病、结核等传染性疾病处于活动期者。排除标准:(1)妊娠或哺乳;(2)合并其他肿瘤。^{99}Tc^{m}-NM-01 的制备及临床应用经上海交通大学附属第一人民医院伦理委员会审批(批件号:2016KY220),所有患者均签署知情同意书。

2.显像剂制备。NM-01 由苏州纳洛迈生物科技有限公司提供,^{99}Tc^{m}-NM-01 由本单位自行标记,标记方法参照文献[8],终产物放化纯大于 95%。

3.显像和采集方法。定量 SPECT/CT 显像采用美国 GE NM670 SPECT/CT 仪。^{99}Tc^{m}-NM-01 显像前患者无需禁食,静脉注射显像剂[(359.1±68.0) MBq]后 2 h,排空尿液后行全身平面显像。采用双探头前后位采集,扫描速度为 10 cm/min,后行胸腹盆部断层 SPECT 及 CT 扫描,采用双探头扫描,每个探头旋转 180°,6°/帧,20 s/帧,CT 电压 140 kV,电流 150 mA,扫描层厚 3 mm。采用美国 GE 公司 Xeleris 工作站自带软件 Q.Metrix 对 SPECT 显像中病灶进行定量分析,测定病灶的 SUV_{max}。

4.图像分析。由 2 位具有多年影像诊断经验的核医学医师对所有患者的影像学资料进行背对背阅片,对病灶 ROI 进行勾画,计算 SUV_{max}。图像中除肝、脾、肾等部位的生理性摄取外,当出现局部显像剂异常浓聚或摄取程度明显高于周围正常组织时,在除外炎性反应等良性病变后,影像诊断为肿瘤原发或转移。

5. PD-L1 表达水平检测。将石蜡包埋的肺癌组织切片用德国 Dako 公司的 PD-L1 试剂盒进行检测,按照说明书进行操作,PD-L1 染色阳性为肿瘤细胞膜着色,细胞质阳性着色忽略不计。阳性表达率为整张切片中肿瘤阳性细胞数占所有肿瘤细胞的百分比,<1%为 PD-L1 阴性表达,≥1%为 PD-L1 阳性表达。

6.统计学处理。采用 IBM SPSS18.0 软件分析数据,符合正态分布的定量资料以 $\bar{x}\pm s$ 表示,采用两独立样本 t 检验比较 PD-L1 阳性和阴性患者的 SUV_{max}差异,采用 Pearson 相关分析原发灶 SUV_{max}与 PD-L1 表达的相关性。$P<0.05$ 为差异或相关性有统计学意义。

结　　果

1.一般资料。14 例患者中,9 例腺癌,4 例鳞状细胞癌(简称鳞癌),1 例腺鳞癌;6 例 PD-L1 阳性,8 例 PD-L1 阴性。

2.显像结果。^{99}Tc^{m}-NM-01 在肝、肾中有明显摄取,在脾和骨髓中也有轻微摄取。^{99}Tc^{m}-NM-01 SPECT/CT 显像共检出 14 个肿瘤原发灶和 45 个转移灶(包括纵隔淋巴结、肺门淋巴结、骨转移灶等),其均有不同程度的显像剂摄取,原发灶的SUV_{max}为

4.69±1.88，转移灶的 SUV_{max} 为 2.04±1.32。

PD-L1 阳性患者的原发灶 SUV_{max} 明显高于 PD-L1 阴性患者，差异具有统计学意义（5.99±1.99 和 3.72±1.10；$t=5.98$，$P=0.039$），但 2 组患者间转移灶的 SUV_{max} 差异无统计学意义（1.66±1.03 和 2.35±1.46；$t=-1.77$，$P=0.084$）。原发灶的 SUV_{max} 与 PD-L1 表达水平呈正相关（$r=0.648$，$P=0.042$）。有 1 例患者的原发灶 PD-L1 表达为阴性，$^{99}Tc^{m}$-NM-01 SPECT/CT 显像示原发灶没有明显的显像剂摄取，而转移灶有明显的显像剂摄取，转移灶的 SUV_{max}（7.16）高于原发灶的 SUV_{max}（2.44）。典型病例图像见图 1、2。

讨　论

免疫检查点如 PD-1/PD-L1 的表达水平，与肿瘤预后不良及肿瘤免疫治疗效果有关[9]。研究显示，PD-L1 表达阳性的 NSCLC 患者对抗 PD-L1 免疫治疗具有更高的客观缓解率[10]。目前，IHC 作为检测肿瘤组织 PD-L1 表达水平的“金标准”，具有以下局限性：操作有创，无法对肿瘤进展中的 PD-L1 表达水平进行重复、动态监测；肿瘤的异质性可能导致原发灶与转移灶的 PD-L1 表达不同，无法对所有病灶进行穿刺可能导致结果假阴性。PET 及 SPECT 等分子影像技术能够实时检测肿瘤生物靶点表达的动态变化，一些临床前研究显示了放射性核素标记 PD-L1 抗体 PET 或 SPECT 显像能够检测肿瘤动物模型的 PD-L1 表达[11-14]。

近年来靶向 PD-1/PD-L1 的肿瘤免疫显像研究日益受到关注[15]。Niemeijer 等[16]报道了靶向 PD-1/PD-L1 免疫显像的临床研究，将基于黏附蛋白（adnectin）的显像剂 ^{18}F-BMS-986192 和 ^{89}Zr-纳武单克隆抗体（Nivolumab）用于进展期 NSCLC 患者 Nivolumab 治疗前全身 PET/CT 显像。该研究结果显示，在不同患者及同一患者的不同肿瘤病灶之间，肿瘤对显像剂的摄取具有明显异质性，^{18}F-BMS-986192 的 SUV 峰值与 PD-L1 表达水平相关，^{89}Zr-Nivolumab 的摄取与肿瘤浸润免疫细胞 PD-1 的表达相关[16]。

与单克隆抗体相比，纳米抗体相对分子量较低、组织穿透力强、可与抗原快速特异性结合，游离的纳米抗体能快速经肾代谢，可在几小时内获得对比度良好的显像效果。本课题组前期已成功制得 $^{99}Tc^{m}$-NM-01，SPECT/CT 显像示该显像剂具有良好的体内生物分布，注射后 2 h 得到的图像质量良好，注射后 2 h 的肿瘤靶/本底比值高于注射后 1 h[17]。因此，本研究采取了注射后 2 h 这一时间点，显像结果示原发病灶肿瘤对 $^{99}Tc^{m}$-NM-01 的摄取与肿瘤 PD-L1 表达水平相关（$r=0.648$，$P=0.042$）。此外，通过全身 SPECT/CT 显像也可了解淋巴结和骨转移病灶的 PD-L1 表达情况，并且通过定量 SPECT/CT 显像可以测量原发病灶及转移病灶的 SUV_{max}，能够提供更加客观的评价标准。本研究结果示，PD-L1 阳性患者的原发灶 SUV_{max} 明显高于 PD-L1 阴性患者，但 2 组间转移灶的 SUV_{max} 差异无统计学意义。在 IHC 检测原发灶为 PD-L1 为阴性的病例中，转移灶的 SUV_{max} 高于原发灶的 SUV_{max}，提示肿瘤的原发灶与转移灶的 PD-L1 表达可能存在异质性，单纯用原发灶的 IHC 检测 PD-L1 水平可能造成假阴性结果。

与 SPECT 相比，PET 的灵敏度更高、空间分辨

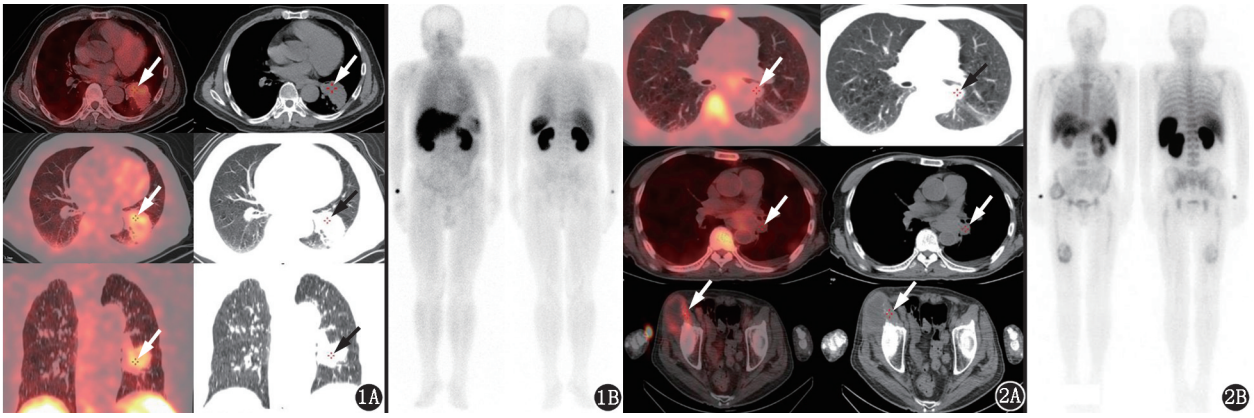

图 1　左下肺腺鳞状细胞癌患者［男，70 岁，程序性死亡受体 1 配体（PD-L1）表达阳性］$^{99}Tc^{m}$-抗 PD-L1 纳米抗体（NM-01）SPECT/CT 显像图。1A.胸部断层显像示左肺下叶肿块有显像剂摄取，$SUV_{max}=6.22$（箭头示）；1B.全身平面显像示肝、肾有明显显像剂摄取，脾有轻微摄取　**图 2**　左肺下叶鳞状细胞癌患者（男，69 岁，PD-L1 表达阴性）$^{99}Tc^{m}$-NM-01 SPECT/CT 显像图。2A.断层显像示左肺下叶结节 $SUV_{max}=2.44$，右髂骨转移灶 $SUV_{max}=7.16$（箭头示）；2B.全身平面显像示肝、肾有明显显像剂摄取，脾有轻微摄取，左肺下叶结节没有明显摄取，右髂骨及右股骨转移灶有明显摄取

率更强、图像质量更好,并且可以进行动态、定量分析。近期,有研究用^{124}I 标记国产 PD-1 药物特瑞普利单克隆抗体(^{124}I-JS001)对 11 例黑色素瘤和尿道肿瘤患者进行了 PET/CT 和 PET/MR 显像,结果示所有原发病灶和转移灶都有不同程度的^{124}I-JS001 摄取,SUV_{max}为 0.2~4.7[18]。^{68}Ga 可通过锗镓发生器生产,不需要回旋加速器,生产成本低,可方便地生产出符合药品生产质量管理规范标准的^{68}Ga 标记放射性药物,有利于临床推广应用。Zhou 等[19]用^{68}Ga 标记特异性结合 PD-L1 的小分子多肽 WL12,用 PET/CT 显像探测 NSCLC 患者的 PD-L1 表达,结果示该显像剂主要的生理性摄取部位包括肝、脾、小肠和肾,注射后 1 h 能够清晰显示肺癌病灶,SUV_{max}与 PD-L1 表达水平呈正相关。该研究提示,^{68}Ga 标记 PD-L1 特异性结合小分子多肽或纳米抗体具有良好的临床应用前景。

综上所述,本研究通过^{99}Tc^{m}-NM-01 SPECT/CT 显像可以了解 NSCLC 患者原发灶和转移灶 PD-L1 的表达情况。但本研究仍存在以下局限性:(1)本研究为前瞻性临床探索研究,入组样本量偏小,今后还需要大样本、多中心的研究;(2)未对 SPECT/CT 提示 PD-L1 表达阳性的骨转移病灶和淋巴结转移病灶进行病理检查,不能完全排除假阳性的可能;(3)未对患者是否接受免疫治疗及其疗效进行追踪,无法探究^{99}Tc^{m}-NM-01 显像对患者免疫治疗预后的影响。

利益冲突　所有作者声明无利益冲突

作者贡献声明　邢岩:数据整理,论文撰写;赵凌舟、戎晔:实验操作;刘长存:统计分析;赵晋华:研究指导、论文修改

参 考 文 献

[1] Siegel RL, Miller KD, Fuchs HE, et al. Cancer statistics, 2021[J]. CA Cancer J Clin, 2021, 71(1): 7-33. DOI:10.3322/caac.21654.

[2] Garon EB, Rizvi NA, Hui R, et al. Pembrolizumab for the treatment of non-small-cell lung cancer[J]. N Engl J Med, 2015, 372(21): 2018-2028. DOI:10.1056/NEJMoa1501824.

[3] Rihawi K, Gelsomino F, Sperandi F, et al. Pembrolizumab in the treatment of metastatic non-small cell lung cancer: a review of current evidence[J]. Ther Adv Respir Dis, 2017, 11(9): 353-373. DOI:10.1177/1753465817725486.

[4] Apolo AB, Nadal R, Girardi DM, et al. Phase Ⅰ study of cabozantinib and nivolumab alone or with ipilimumab for advanced or metastatic urothelial carcinoma and other genitourinary tumors [J]. J Clin Oncol, 2020, 38(31): 3672-3684. DOI:10.1200/JCO.20.01652.

[5] Macek Jilkova Z, Aspord C, Decaens T. Predictive factors for response to PD-1/PD-L1 checkpoint inhibition in the field of hepatocellular carcinoma: current status and challenges [J]. Cancers (Basel), 2019, 11(10): 1554. DOI:10.3390/cancers11101554.

[6] Rittmeyer A, Barlesi F, Waterkamp D, et al. Atezolizumab versus docetaxel in patients with previously treated non-small-cell lung cancer (OAK): a phase 3, open-label, multicentre randomised controlled trial[J]. Lancet, 2017, 389(10066): 255-265. DOI: 10.1016/S0140-6736(16)32517-X.

[7] Shukuya T, Carbone DP. Predictive markers for the efficacy of anti-PD-1/PD-L1 antibodies in lung cancer[J]. J Thorac Oncol, 2016, 11(7): 976-988. DOI:10.1016/j.jtho.2016.02.015.

[8] Wong NC, Cai Y, Meszaros LK, et al. Preclinical development and characterisation of ^{99}Tc^{m}-NM-01 for SPECT/CT imaging of human PD-L1[J]. Am J Nucl Med Mol Imaging, 2021, 11(3): 154-166.

[9] Taube JM, Klein A, Brahmer JR, et al. Association of PD-1, PD-1 ligands, and other features of the tumor immune microenvironment with response to anti-PD-1 therapy[J]. Clin Cancer Res, 2014, 20(19): 5064-5074. DOI:10.1158/1078-0432.CCR-13-3271.

[10] Passiglia F, Bronte G, Bazan V, et al. PD-L1 expression as predictive biomarker in patients with NSCLC: a pooled analysis[J]. Oncotarget, 2016, 7(15): 19738-19747. DOI:10.18632/oncotarget.7582.

[11] Huang H, Zhu H, Xie Q, et al. Evaluation of ^{124}I-JS001 for hPD1 immuno-PET imaging using sarcoma cell homografts in humanized mice[J]. Acta Pharm Sin B, 2020, 10(7): 1321-1330. DOI:10.1016/j.apsb.2020.02.004.

[12] Wissler HL, Ehlerding EB, Lyu Z, et al. Site-specific immuno-PET tracer to image PD-L1[J]. Mol Pharm, 2019, 16(5): 2028-2036. DOI:10.1021/acs.molpharmaceut.9b00010.

[13] Heskamp S, Wierstra PJ, Molkenboer-Kuenen J, et al. PD-L1 microSPECT/CT imaging for longitudinal monitoring of PD-L1 expression in syngeneic and humanized mouse models for cancer[J]. Cancer Immunol Res, 2019, 7(1): 150-161. DOI:10.1158/2326-6066.CIR-18-0280.

[14] Lv G, Sun X, Qiu L, et al. PET imaging of tumor PD-L1 expression with a highly specific nonblocking single-domain antibody[J]. J Nucl Med, 2020, 61(1): 117-122. DOI:10.2967/jnumed.119.226712.

[15] 孙艳莎,宋少莉.核素标记的 PD-1 与 PD-L1 显像剂在肿瘤诊断中的研究进展 [J].中华核医学与分子影像杂志, 2019, 39(2): 108-111. DOI:10.3760/cma.j.issn.2095-2848.2019.02.012. Sun YS, Song SL. Research progress of radionuclide labeled imaging agents targeting PD-1 and PD-L1 in the diagnosis of tumors [J]. Chin J Nucl Med Mol Imaging, 2019, 39(2): 108-111. DOI:10.3760/cma.j.issn.2095-2848.2019.02.012.

[16] Niemeijer AN, Leung D, Huisman MC, et al. Whole body PD-1 and PD-L1 positron emission tomography in patients with non-small-cell lung cancer[J]. Nat Commun, 2018, 9(1): 4664. DOI:10.1038/s41467-018-07131-y.

[17] Xing Y, Chand G, Liu C, et al. Early phase Ⅰ study of a ^{99}Tc^{m}-labeled anti-programmed death ligand-1 (PD-L1) single-domain antibody in SPECT/CT assessment of PD-L1 expression in non-small cell lung cancer[J]. J Nucl Med, 2019, 60(9): 1213-1220. DOI:10.2967/jnumed.118.224170.

[18] Wang S, Zhu H, Ding J, et al. Positron emission tomography imaging of programmed death 1 expression in cancer patients using ^{124}I-labeled toripalimab: a pilot clinical translation study[J]. Clin Nucl Med, 2021, 46(5): 382-388. DOI:10.1097/RLU.0000000000003520.

[19] Zhou X, Jiang J, Yang X, et al. First-in-human evaluation of a PD-L1-binding peptide radiotracer in non-small cell lung cancer patients with PET[J]. J Nucl Med, 2021, in press. DOI: 10.2967/jnumed.121.262045.

(收稿日期:2021-12-06)