



中华医学会核医学分会
技术与继续教育学组

中华医学会核医学分会第十一届委员会
技术与继续教育学组
系列专家讲座

FDG PET/CT诊断原发性腹膜癌病例分析

Case Report: Primary Peritoneal Carcinoma Diagnosed By FDG PET/CT

专家姓名：黄谋清

专家单位：江西省赣州市人民医院

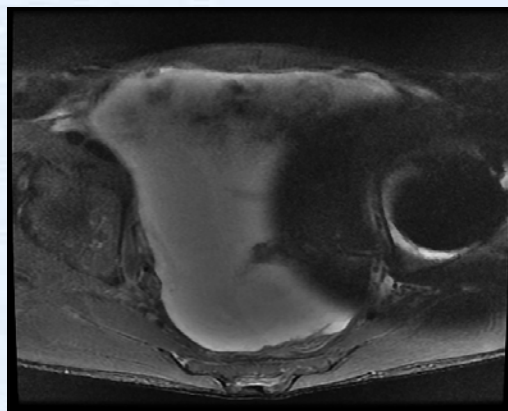
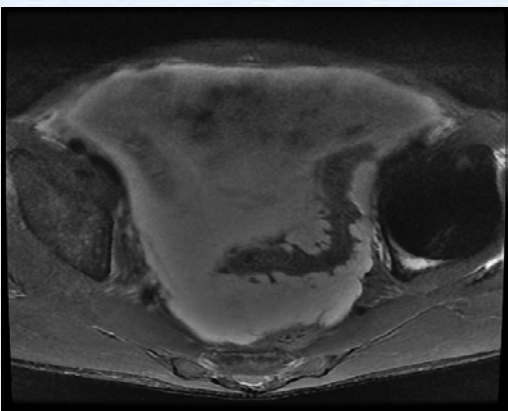
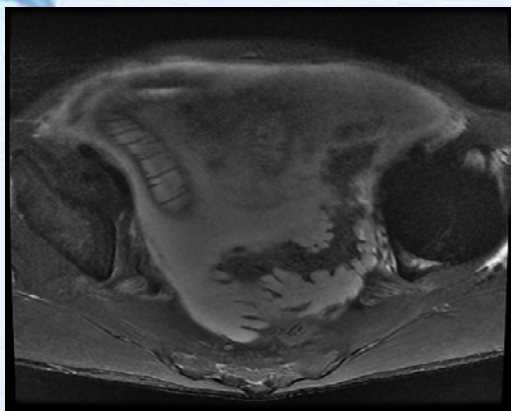
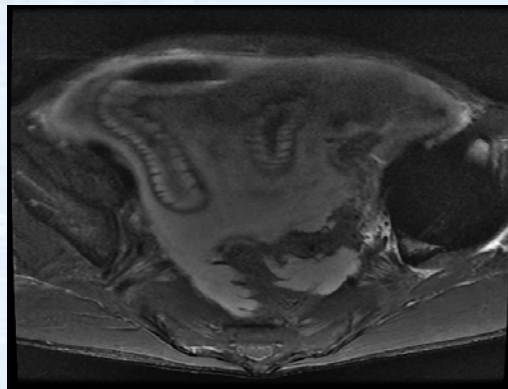
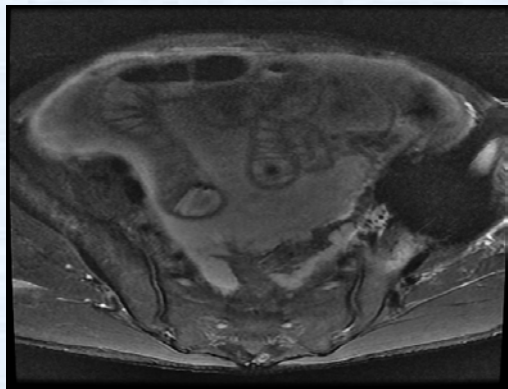
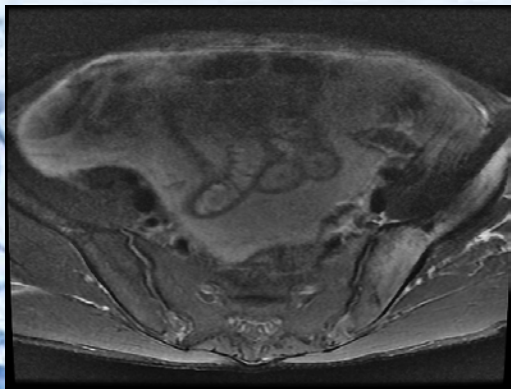


- 副主任医师
- 核医学科主任
- 中华医学会核医学分会技术与继续教育学组委员
- 赣州市医学会核医学分会主委
- 江西省核医学会委员
- 江西省整合医学会核医学分会常委
- 江西省抗癌协会放射性粒子微创治疗委员会常委
- 赣南医学院、赣南卫生职业健康学院兼职副教授

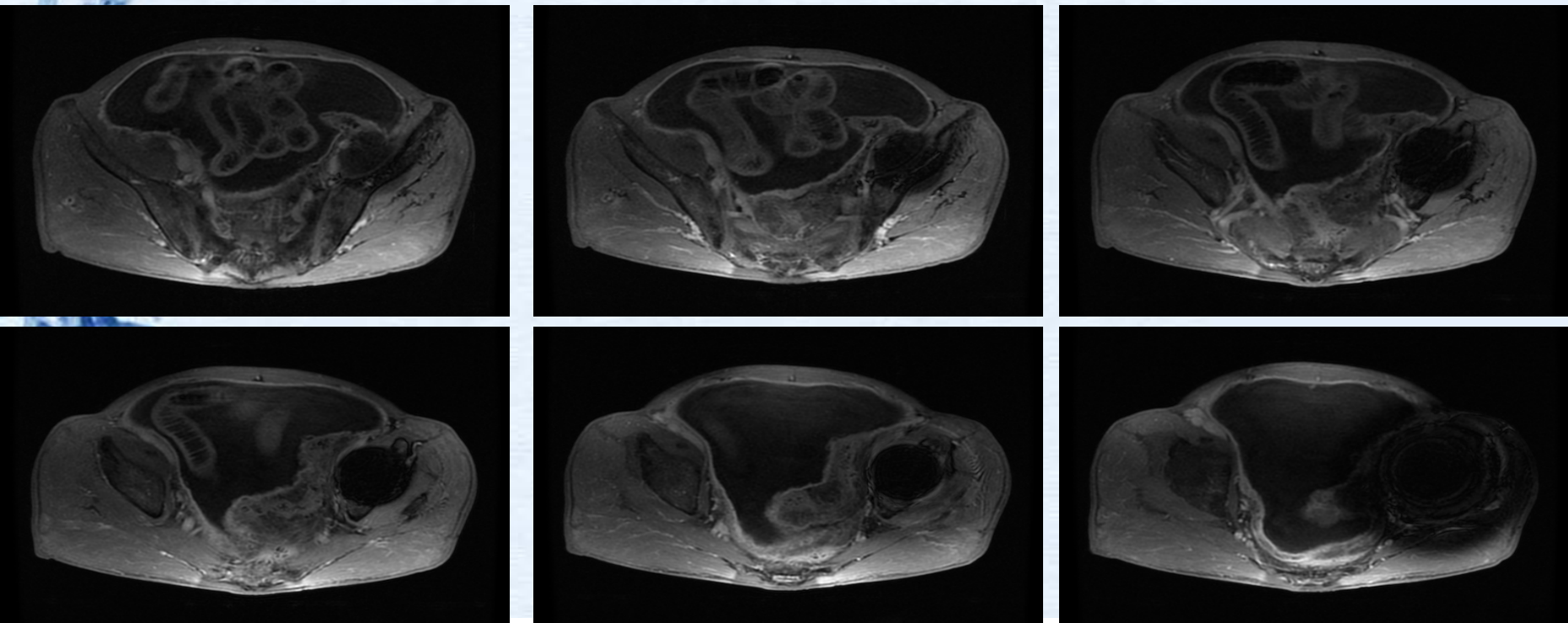
病例摘要

- 患者，男，68岁，以“反复腹胀半年余，加重1天”为主诉入院。
- 现病史：半年前出现腹胀，伴食欲减退、尿黄，无腹痛、呕吐。2月前出现腹痛，伴恶性呕吐，大便次数增多等。
- 2017-11-11全腹部CT：未见明显游离气体；腹水；肝囊肿；左股骨头置换术后；盆腔平扫+增强MRI示：直肠-乙状结肠处管壁稍增厚、管腔轻度狭窄，考虑肿瘤性病变可能，建议肠镜检查；腹膜炎可能；腹腔、盆腔大量积液；
- 2017-11-15无痛肠镜检查：乙状结肠狭窄，未能顺利通过；
- 2017-11-15腹水脱落细胞学检查：未见癌细胞；
- 实验室检查：CEA: > 1052ng/mL (不吸烟 < 5.0 , 吸烟 < 6.5ng/mL)、CA199:163.20U/mL (< 27U/mL)、CA125:162.29U/mL (< 35U/mL)、TAM:165.82U/mL (0-95U/mL)

盆腔MRI平扫T2FS序列

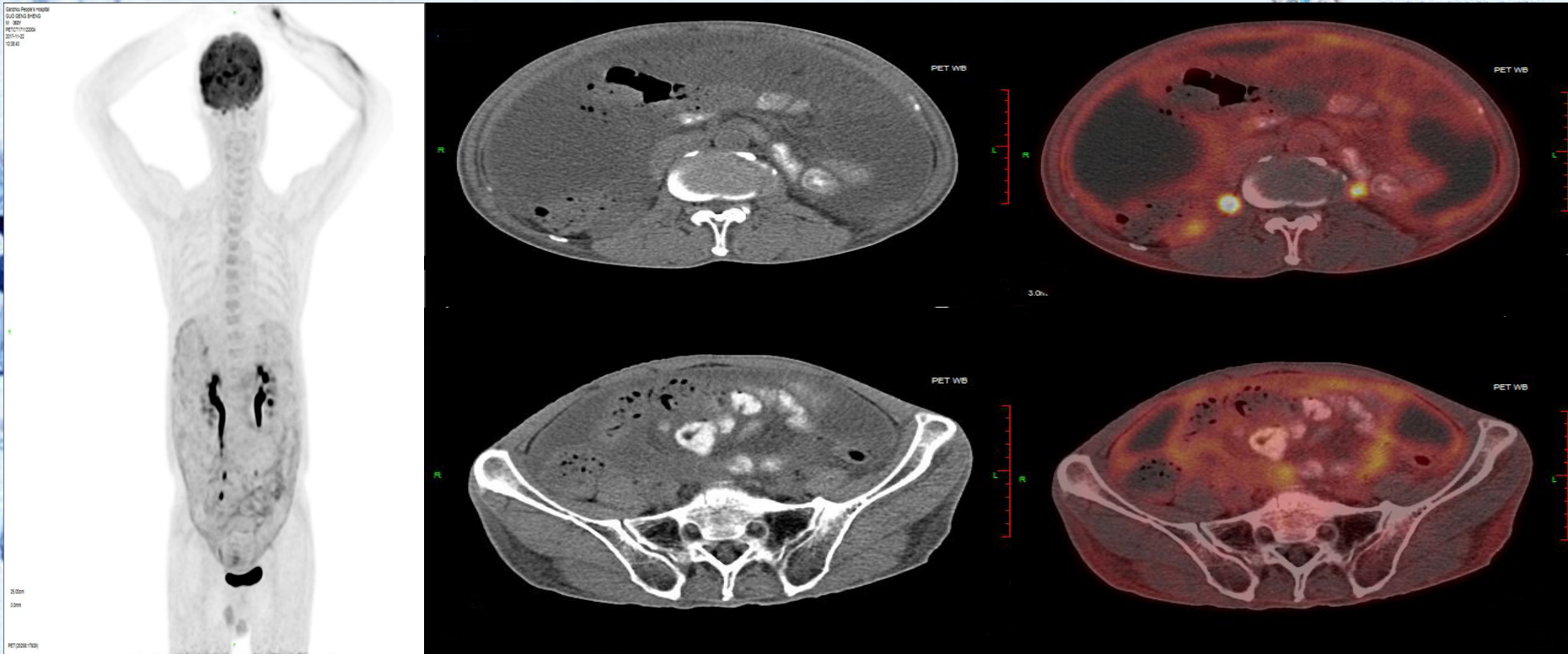


盆腔MRI T1增强



MRI诊断：直肠-乙状结肠处管壁稍增厚、管腔轻度狭窄，考虑肿瘤性病变可能，建议肠镜检查；腹膜炎可能；腹腔、盆腔大量积液；

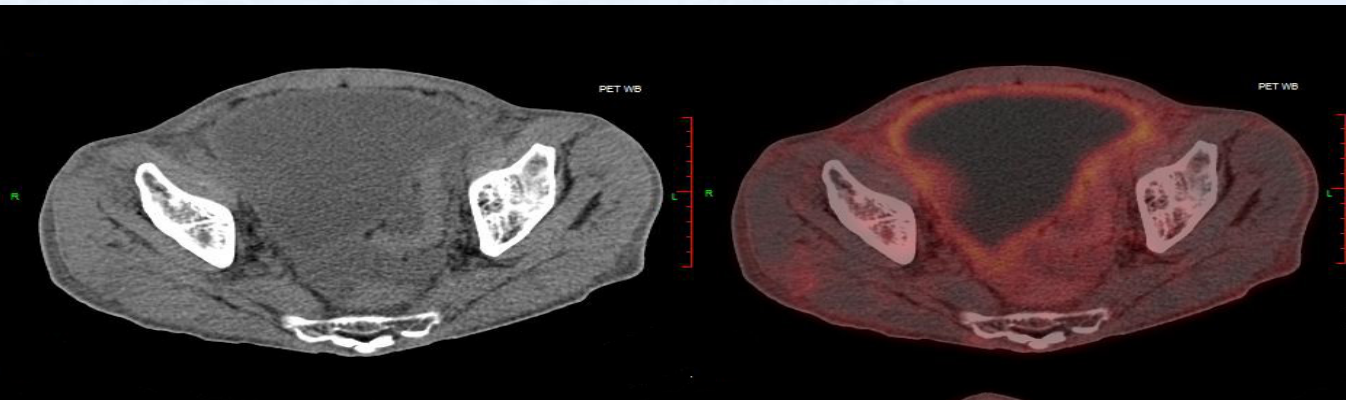
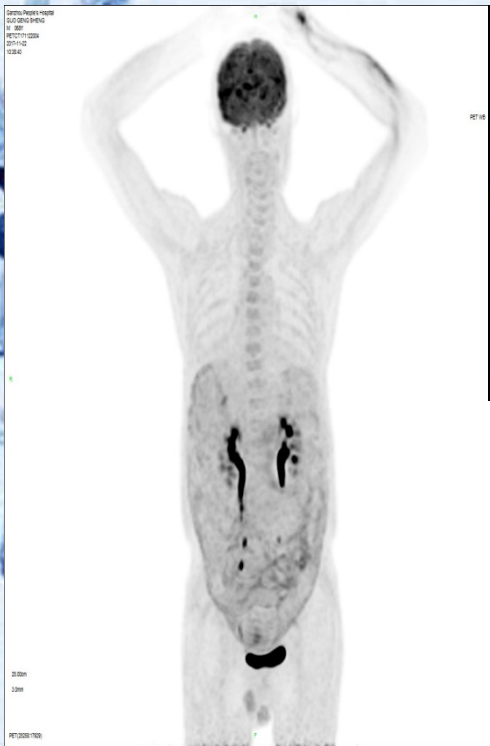全身PET/CT



为明确恶性病变，该患者随后行全身PET/CT分期扫描。

PET/CT扫描显示：腹膜广泛性增厚，FDG代谢增高（SUVmax 5.6），考虑肿瘤性病变（原发性腹膜癌可能）；腹盆腔大量积液。

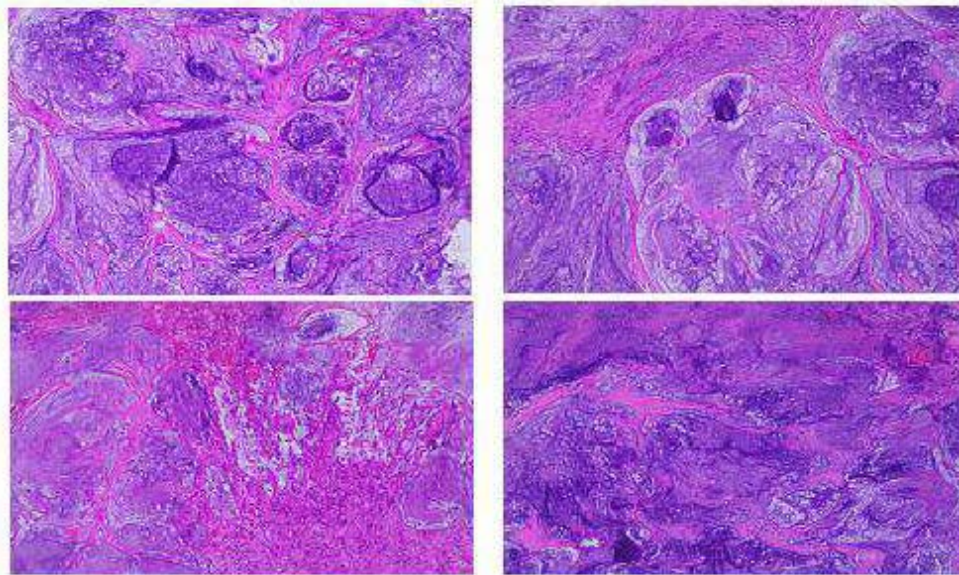
全身PET/CT



PET/CT诊断：直肠-乙状结肠受压，直-乙结肠未见明显增厚及肿块影，FDG代谢未见异常；盆腔包裹积液；

临床诊断存在的困境与挑战

- 该患者肿瘤标志物明显升高，但反复多次腹水脱落细胞学检查未见癌细胞；
- 盆腔MRI提示直肠-乙状结肠处管壁稍增厚，考虑直肠癌？
- PET/CT提示原发性腹膜癌可能；与盆腔MRI结果不符，
- 究竟下一步该如何明确诊断及制定治疗计划？
- 1、多次反复送检腹水找癌细胞，但腹水查找癌细胞的阳性率低，时间过长易耽误病情，延误最佳治疗时间；
- 2、为进一步明确病变部位，在腹腔镜下行探查+活检术



病理诊断:

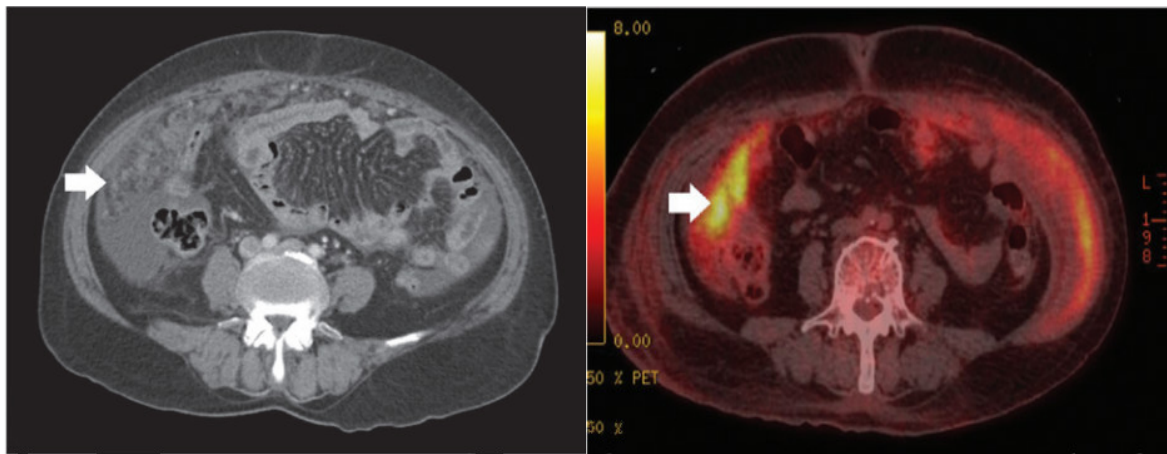
(腹腔组织及部分网膜)黏液腺癌。

- 免疫组化结果显示: Calretinin(-), CDX-2(+), CEA(+), CK(+), CK18(+), D2-40(脉管+), Ki-67(2%+), MC(-), Vimentin(-)。

术后病理回报 (腹腔组织及部分网膜) 黏液腺癌, 免疫组化结果显示: Calretinin(-), CDX-2(+), CEA(+), CK(+), CK18(+), D2-40(脉管), Ki-67(2%+), MC(-), Vimentin(-)

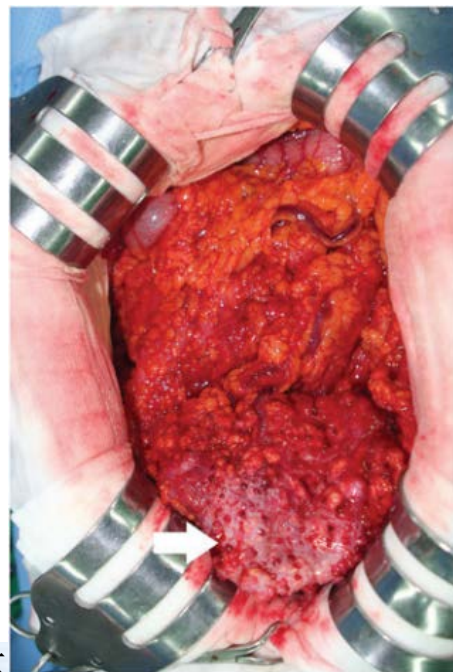
简要点评1：PET/CT在原发性腹膜癌中的应用

在不明原因腹膜肿瘤病变中，PET/CT有助于术前诊断、以及指导外科探查和活检



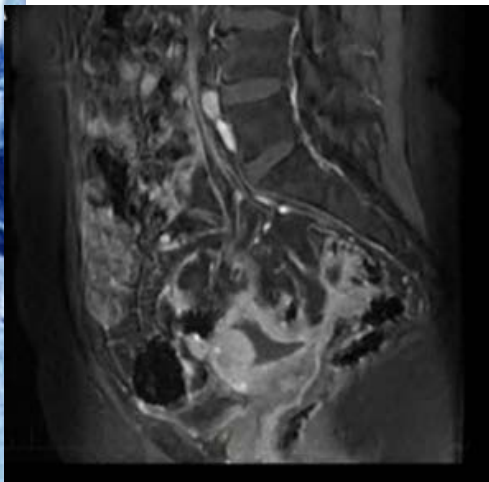
CT提示网膜增厚

PET提示网膜增厚，FDG代谢增高

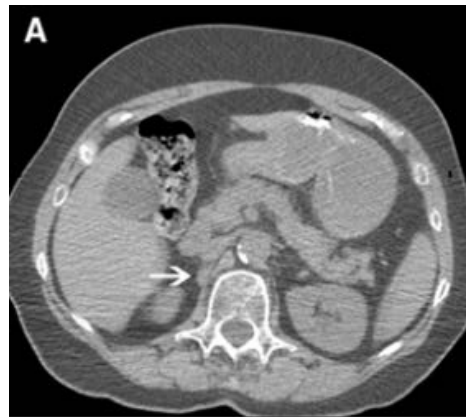

术中示网膜病变

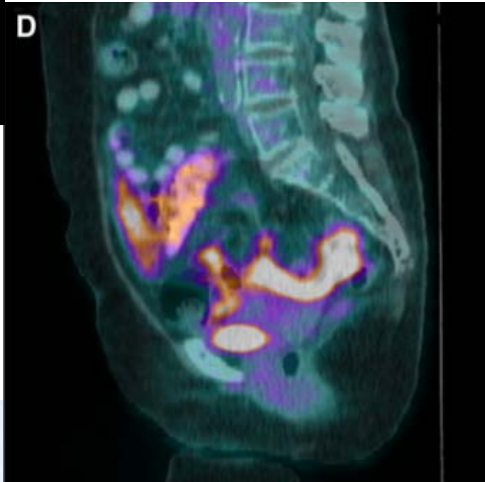
在不明原因腹膜癌病例中，PET/CT具有诊断、鉴别
诊断、发现远处转移等优势



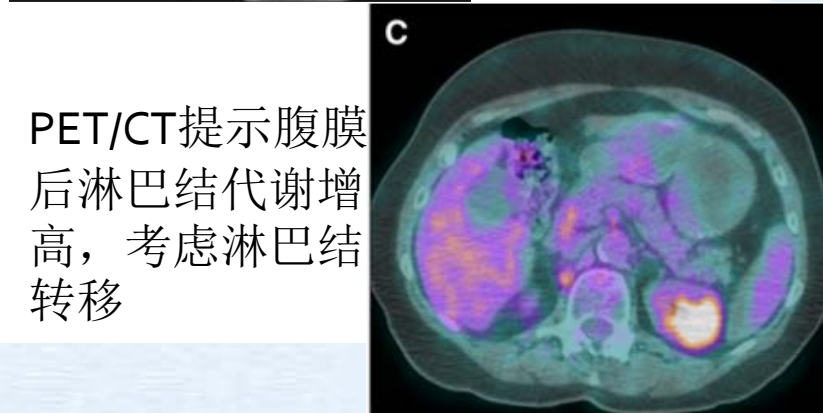
MRI提示卵巢恶性
病变，考虑种
植转移至腹腔



CT提示腹膜后
未见肿大淋巴
结



PET提示卵巢代
谢未见异常，考
虑原发性腹膜癌



PET/CT提示腹膜
后淋巴结代谢增
高，考虑淋巴结
转移

PET/CT诊断原发性腹膜浆液性癌

- 有较高的灵敏度和特异性
- 还可作为远期疗效评估手段

Results. In all three patients, PET images demonstrated increased FDG uptake in a distribution that correlated with surgical-pathologic findings (100%); on the contrary, CT can detect 33.3% of these patients with malignant diseases and MRI can detect two-thirds of cases. Serum CA-125 was also elevated in all three patients, although one patient showed an equivocal elevation of 25.7 IU/ml.

Clinicopathological Features of the Three Patients with Suspectably Recurrent Primary Serous Peritoneal Carcinoma

| Case | Disease-free interval (months) | CT | MRI | US | CA-125 IU/mL | PET | Pathologic confirmation |
|------|--------------------------------|----|-----|----|--------------|-----|-------------------------|
| 1 | 7 | + | + | - | 142 | + | + |
| 2 | 10 | - | - | - | 25.7 | + | + |
| 3 | 8 | - | + | - | 354 | + | + |

Note. CT, computerized tomography; MRI, magnetic resonance imaging; US, transvaginal and/or transabdominal ultrasound; CA-125, tumor marker CA-125; PET, positron emission tomography.

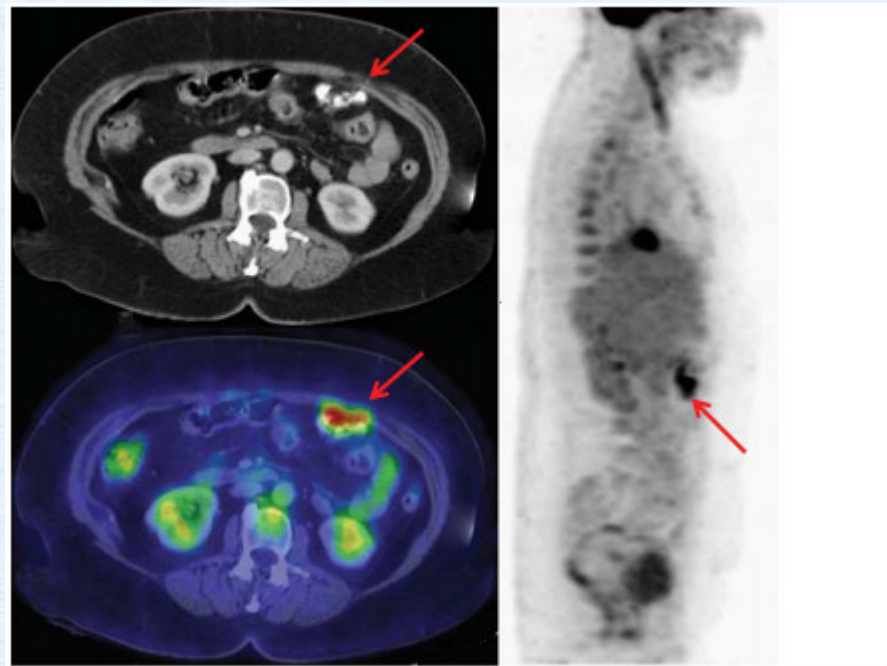
简要点评2：原发性腹膜癌的概述

- 原发性腹膜癌是指原发于腹膜间皮并可引起盆、腹腔弥漫性癌变的一种恶性肿瘤
- 组织学特征与原发于卵巢的同分化程度同类型的肿瘤一致，而卵巢本身正常或仅浅表受累
- 本病常见于绝经后女性，临床表现多不典型，早期多无症状，呈隐匿性进展，晚期主要表现为腹胀、腹水、腹部肿块等腹部不适感，多伴CA125明显增高
- 临床易误诊为卵巢癌腹膜广泛转移，与结核性腹膜炎也较难鉴别

简要点评3：原发性腹膜癌的诊断

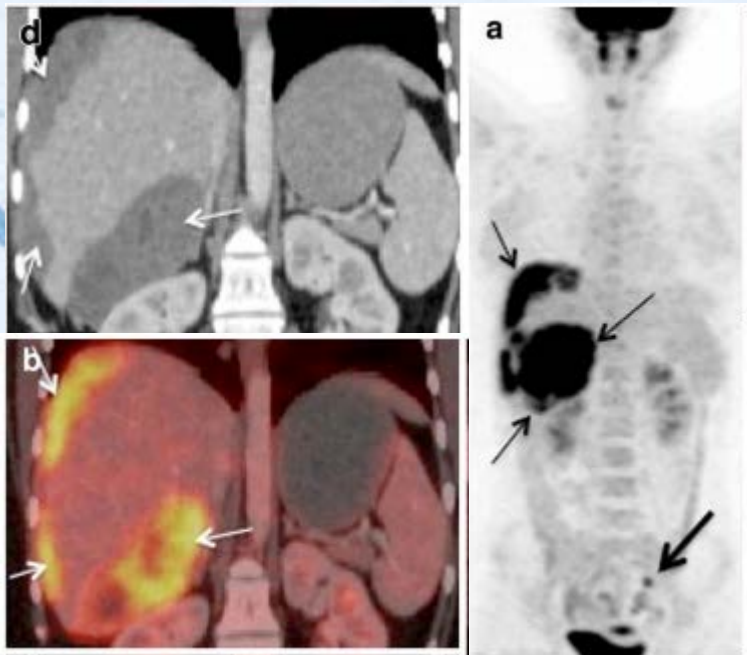
- 1、腹水脱落细胞学:初步诊断疾病性质,但由于腹水中肿瘤细胞数量少或者被破坏、分化良好的腺癌细胞与间皮细胞不易鉴别等原因,腹水肿瘤细胞阳性率较低;
- 2、原发性腹膜癌CT、MRI表现并无特征性,主要根据病灶大小和形态特点进行鉴别,大多是大量腹腔积液、腹膜增厚、腹膜多发结节及腹膜肿块,网膜呈“饼状”,发现腹膜病变、腹膜后和盆腔有无淋巴结肿大,明确子宫和附件有无病变,对卵巢癌腹膜转移等鉴别诊断提供线索。但对于形态学改变不明显的,或腹膜增厚位于解剖结构较复杂的位置时,CT、MRI存在一定局限性。
- 3、腹腔镜探查术,可探查盆腹腔内脏器表面的微小病灶,进一步组织活检及分子学诊断;此外可缓解腹水症状。但有可能存在种植播散转移、麻醉、CO₂气腹的风险。

原发性腹膜癌诊断的关键是排除其他脏器(如卵巢、胃肠道、肝、胰腺、肺等)的原发肿瘤病，PET/CT一次全身成像，可发现CT、MRI不能发现的肿瘤原发性病变，此外可更多的发现壁腹膜、大网膜、肠系膜病灶及其转移性病灶的代谢情况，多病灶间相互印证，有利于综合分析、诊断及鉴别诊断；

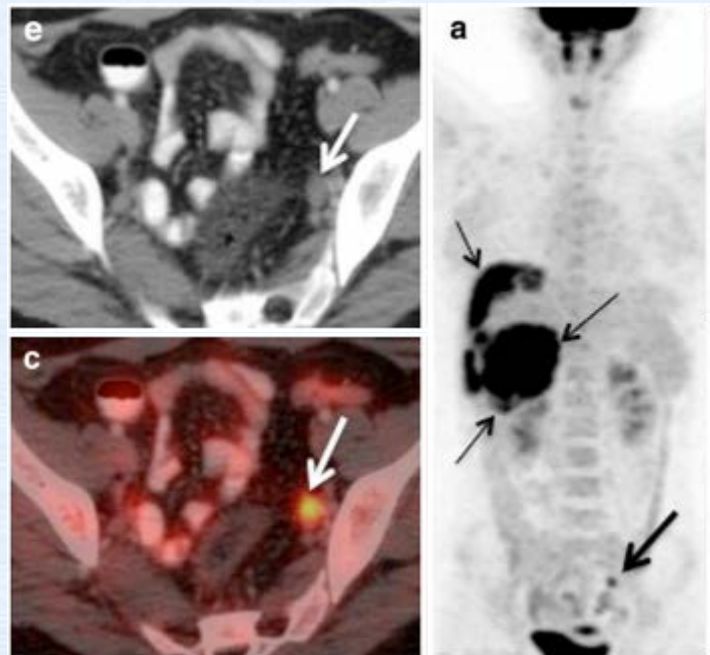


CT(箭头所指)未见异常，PET(箭头所指)提示腹膜结节状增厚，FDG代谢增高（卵巢未见病变）术后病理证实：原发性浆液性腹膜癌

19岁女性，不明原因腹痛2月，超声及CT均提示肝周及肾周大量游离液体，未见其他病变；遂行PET/CT，提示肝包膜及腹部浓聚灶，以及盆腔左侧壁点状浓聚影，而子宫附件均未见异常，提示来源于腹膜的恶性肿瘤病变，术后活检证实为原发性腹膜浆液性腺癌



PET/CT提示肝包膜及腹部浓聚灶



PET/CT提示盆腔左侧壁肿大淋巴结

简要点评4：小结

- 18F-FDG PET/CT在原发性腹膜癌的诊断、鉴别诊断、原发灶和转移灶、分期、疗效评估、监测病情变化中具有重要价值；
- 对于不明原因腹胀、腹痛，大量腹水的患者，CT、MRI提示腹腔大量积液，腹膜增厚或不增厚，怀疑源于腹膜病变的，应推荐行PET/CT检查，一次全身扫描即可有助于原发灶和转移灶的寻找，显示病变的累及范围，且能发现早于形态学改变的代谢异常的所有病灶。
- 该患者全腹部CT、MRI均未发现腹膜病变；此外MRI提示直肠肿瘤性病变可能；随后行肠镜检查：乙状结肠狭窄，未能顺利通过。为明确病变部位，遂行18F-FDG PET/CT全身扫描，提示腹膜广泛性增厚，FDG代谢增高，考虑肿瘤性病变（原发性腹膜癌可能），直-乙结肠未见明显增厚及肿块影，腹盆腔大量积液。随后由网膜活检证实为原发性腹膜黏液腺癌（可能与肿瘤细胞内粘液含量丰富有关，FDG摄取SUVmax 5.6）。
- 可见，PET/CT对于CT、MRI等常规传统影像学检查方法诊断原发性腹膜癌，具有不可替代的优势和地位。

1. Woo SY, Jung M B. Primary peritoneal serous carcinoma, an extremely rare malignancy: A case report and review of the literature[J]. *oncology letters*, 2016, 11: 4063-4065.
2. Rajan R, William M, Marc H. Extraovarian primary peritoneal carcinoma: staging with 18F-FDG PET/CT[J]. *Abdom Imaging*, 2012, 37:304-308.
3. Peng H W, Ren S L, Ywan F L, et al. Whole-Body PET with (Fluorine-18)-2 deoxyglucose for Detecting Recurrent Primary Serous Peritoneal Carcinoma: An Initial Report [J]. *Gynecologic Oncology*, 2000, 77(1):44-47.
4. Julien D, Francesco G, Pascal R, et al. 18F-FDG-PET/CT of peritoneal tumors: a pictorial essay[J]. *Nucl Med Commun* 2017, 38(1) :1-9.
5. Ameya D P, Archi A S, et al. Imaging spectrum of peritoneal carcinomatosis on FDG PET/CT[J]. *Jpn J Radiol* 2014, 32:571-578.

中华医学会核医学分会第十一届委员会 技术与继续教育学组成员名单



中华医学会核医学分会
技术与继续教育学组

| | |
|------|--|
| 组 长 | 姚稚明、缪蔚冰 |
| 副组长 | 王茜、范岩、刘纯 |
| 传媒管理 | 林端瑜、余飞 |
| 秘 书 | 李旭、郑山 |
| 委 员 | 陈亮、杨治平、肖茜、李梦春、郑堃、李从心、王闯、程兵、黄斌豪、邓群力、袁梦晖、边艳珠、李忠原、黄占文、张卫方、李凤岐、褚玉、潘建英、程祝忠、梅丽努尔·阿布都热西提、肖欢、耿建华、武兆忠、杨吉琴、农天雷、徐微娜、苏莉、江勇、董萍、黄谋清、马宏星、向阳 |