

## 99Tcm-MDP 全身骨显像诊断肿瘤相关性骨软化症 1 例

张弘哲 罗亚平

中国医学科学院、北京协和医学院北京协和医院核医学科、核医学分子靶向诊疗北京市重点实验室, 北京 100730

通信作者: 罗亚平, Email: luoyaping@live.com

基金项目: 中央高水平医院临床科研专项项目(2022-PUMCH-B-070)

DOI:10.3760/cma.j.cn321828-20230512-00128

患者女, 37 岁, 1 年前无明显诱因出现腰背部及右下肢疼痛, 影响行走。就诊于本院骨科门诊, 门诊体格检查见患者步态不稳, 拖腿行走, 下蹲后可站立, 腰椎活动受限。为明确腰腿痛原因, 患者行腰椎 MRI、骶髂关节 X 线摄影和全身骨显像。腰椎 MRI 提示多发椎体终板炎, L3~L5 椎间盘膨出, L3~L5 棘间韧带变性。骶髂关节 X 线摄影提示右侧骶髂关节间隙变窄。99Tcm-亚甲基二膦酸盐(methylene diphosphonate, MDP)全身骨显像(图 1)示中下段胸椎及腰椎上终板显像剂摄取增高, 双侧胸锁关节、双侧多根肋骨与肋软骨交界区摄取增高, 双侧骶髂关节及耻骨联合摄取增高, 另在右侧第 10 后肋、左侧第 10 肋椎关节区、右侧腓骨上段、右侧下颌骨等见多处摄取增高灶。

本例骨显像是全身骨骼多发病灶, 病灶分布有一定特征。在判读骨显像图像时, 首先要看骨骼整体摄取是否正常, 是否有全身骨骼摄取增高或减低的情况。在正常情况下, 骨骼系统对 99Tcm-MDP 摄取的比例和肾脏排泄的比例为 40% : 60%; 当出现超级骨显像时, 这一比例可高达 85% : 15% [1]。本例骨显像全身骨骼摄取程度整体正常, 软组织本底和肾影也显示正常, 因此分析图像特征时, 只需考虑上述多处局灶性病变。本例骨显像的异常表现可大致分几类: (1)胸腰椎椎体终板区域以及双侧骶髂关节摄取增高。下段胸椎和腰椎、骶髂关节是骨骼系统承重最多的部位, 当存在异常应力或骨骼系统承重能力下降时, 胸腰椎(尤其是上终板)和骶髂关节会出现机械应力所致的损伤, 骨显像表现为上述区域摄取增高。(2)双侧耻骨联合摄取增高。耻骨联合是较易出现应力性骨折或损伤的部位, 该表现也提示患者存在骨骼功能不全的情况。(3)双侧肋软骨交界区摄取增高, 基本对称, 表现为串珠肋。这可能是由于肋骨的机械损伤或肋软骨交界区异常的钙化和(或)骨化导致。(4)右侧第 10 后肋、左侧第 10 肋椎关节区摄取增高灶。若骨骼系统本身存在脆性增加、骨骼强度下降的问题, 那么肋骨、部分椎体横突则较易出现继发性骨折。以上表现均提示, 患者存在骨代谢异常, 且影响了骨骼正常矿化, 导致全身骨骼强度下降, 多处骨骼出现机械应力所致的骨骼损伤表现。

通过分析全身骨显像的表现, 考虑患者很可能为骨软化症。正常的骨骼细胞外成分由钙和磷酸盐组成的矿物相、以及由 I 型胶原和多种蛋白质构成的有机基质组成, 且矿物相沉积在胶原纤维之间的“洞穴”中特定部位, 这种双相矿物质的结构适于承受机械压力。在骨软化症中, 由于钙磷代谢障碍, 新形成的骨基质不能以正常的方式进行矿化, 矿化不良的骨骼强度下降, 不能承受通常的机械应力, 导致骨骼的一系列改变, 骨折发生率亦会增加 [2]。骨软化症可以无症状, 也可表现为骨痛、关节痛、肌无力和行走困难等症状。骨痛通常出现在脊柱下段、骨盆、下肢等负重部位, 以骨折部位最显著, 可伴触痛, 活动和负重后加重。

本例患者全身骨显像提示, 其腰背痛和下肢疼痛很可能由骨软化症导致, 因此转诊至内分泌科进一步明确诊断。就诊时进一步补充病史, 起病以来患者身高下降约 3 cm; 完善相关实验室检查: 总 25 羟维生素 D 10.4  $\mu\text{g/L}$  (<20  $\mu\text{g/L}$  为缺乏), 甲状旁腺激素(parathyroid hormone, PTH)125.0(括号内为正常参考值范围, 下同: 15.6~65.0)  $\text{ng/L}$ ,  $\beta$  胶原特殊序列(beta collagen specific sequences,  $\beta$ -CTX)及总 I 型胶原氨基端延长肽(type I amino-terminal extension peptide, TP I NP)均在正常范围内; 尿钙磷代谢: 24 h 尿钙(24 h urine calcium, 24

h UCa)1.11 mmol/24 h, 24 小时尿磷(24 h urine phosphorus, 24 h UP)15.74 mmol/24 h; 肾功能: 碱性磷酸酶(alkaline phosphatase, ALP)243(35~100) U/L, 无机磷(P)0.42(0.81~1.45) mmol/L; 甲状腺功能、性激素 6 项、血/尿免疫固定电泳、癌胚抗原等实验室检查均未见明显异常; 骨密度未见明显异常。

在实验室检查方面, 骨软化症的典型特征为血清 25 羟维生素 D 水平降低、血清钙及无机磷水平降低或正常低值、PTH 和 ALP(包括总水平和骨特异性 ALP 水平)升高。结合患者全身骨显像表现、明显降低的维生素 D 和血磷水平、肾性失磷的证据, 考虑患者低磷骨软化症的诊断明确。在病因方面, 可造成低磷骨软化症的原因众多, 包括肠道吸收减少, 如维生素 D 缺乏、吸收不良、应用结合磷的制酸剂; 尿磷丢失, 如维生素 D 缺乏、Fanconi 综合征、肿瘤性骨软化症(tumor induced osteomalacia, TIO)、酸中毒; 以及磷从细胞外转移到细胞内等因素。在这些病因当中, TIO 的诊断最为困难, 因其责任病灶多表现出良性的生物学行为, 肿瘤体积大多较小, 生长缓慢, 很少发生远处转移 [3], 且肿瘤可见于全身各部位的骨骼和软组织内, 患者全身症状明显于肿瘤引起的局部症状, 于常规影像学检查中很难发现。

那么, 本例患者是否为 TIO? 如果考虑 TIO, 如何确定致病灶? 仔细回顾患者全身骨显像的图像, 可发现“右侧腓骨上段”的摄取增高灶, 并非位于骨骼本身, 而是定位在胫骨与腓骨之间, 为 1 处骨外摄取灶。TIO 的责任病灶一般为磷酸盐尿性间叶组织肿瘤(phosphaturic mesenchymal tumor, PMT), 可发生在全身骨骼及软组织, 软组织肿瘤多见于大腿, 其次为足; 骨肿瘤多见于四肢骨, 其次为躯干骨, 而颅面骨少见 [4-6]。PMT 与 TIO 的发生有很强的关联性, 因为 PMT 异位表达并分泌成纤维细胞生长因子 23(fibroblast growth factor 23, FGF23)及其他促进尿磷排泄的蛋白质, 多数患者循环血中 FGF23 的水平增高, 可降低肾脏近曲小管对磷酸盐的重吸收及 1,25-(OH)<sub>2</sub> 维生素 D 的生成, 导致低血磷性骨软化症 [7-8]。基于右小腿病灶的发现及以上分析, 考虑患者很可能是肿瘤导致的低磷骨软化症, 责任病灶可能为右侧胫腓骨间的骨外摄取灶。

由于绝大多数 PMT 有高表达 2 型生长抑素受体(somatostatin receptor 2, SSTR2)的分子特征, 因此 SSTR 显像是诊断 TIO 的重要影像学检查方法 [9]。患者行 99Tcm-联胼尼克酰胺(hydrazinonicotinamide, HYNIC)-酪氨酸 3-奥曲肽(Tyr3-octreotide, TOC) SPECT/CT 显像(图 2A~2C)见右侧腓骨上段旁肌肉间隙内 SSTR 高表达灶, 与全身骨显像所见病灶部位一致, 支持为 TIO。小腿 MRI(图 2D~2E)见右侧腓骨上段旁软组织内椭圆形等 T1 稍长 T2 信号, 大小约 3.7 cm×1.9 cm×1.5 cm, 超声亦提示右侧腓骨旁肌层内低回声病灶, 大小 3.3 cm×2.4 cm×1.7 cm。患者随后行手术切除该病灶, 病理证实为 PMT, 术后 2 周复查血磷恢复正常(1.37 mmol/L)。

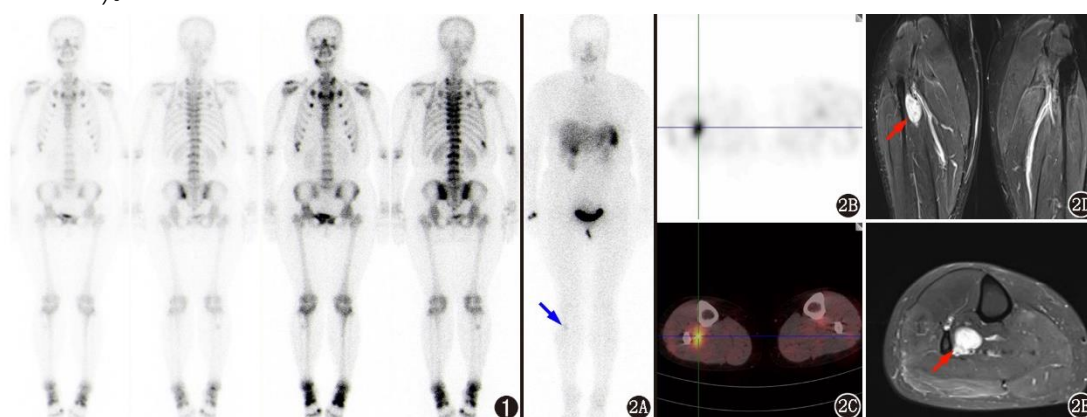


图 1 肿瘤性骨软化症(TIO)患者(女, 37 岁)99Tcm-亚甲基二膦酸盐(MDP)全身骨显像图。可见中下段胸椎及腰椎上终板显像剂摄取增高, 双侧胸锁关节、双侧多根肋骨与肋软骨交界处、双侧骶髂关节及耻骨联合、右侧第 10 后肋、左侧第 10 肋椎关节、右侧腓骨上段、右下颌骨

多发显像剂摄取增高区，双侧肩关节、双侧踝关节、右侧第 1 跖趾关节亦见显像剂摄取增高灶图 2 同一患者 99Tcm-联胼尼克酰胺(HYNIC)-酪氨酸 3-奥曲肽(TOC)显像及双小腿 MRI。2A.平面显像示右侧小腿上段显像剂摄取异常增高灶(红箭头示); 2B, 2C. SPECT/CT 融合显像示右侧小腿近端胫骨-腓骨间软组织内生长抑素受体(SSTR)异常高表达灶, 考虑 TIO 责任病灶可能。2D~2E.右侧腓骨上段旁软组织内(红箭头示)见椭圆形等 T1(未显示)长 T2 信号影, 大小约 36.5 mm×18.6 mm×15.3 mm(2D. T2 加权压脂序列, 冠状位; 2E. T2 加权压脂序列, 右小腿轴位)

TIO 患者通常以非特异性的骨骼肌肉症状为首表现, 临床医师接诊时首先开具的核医学辅助检查往往是全身骨显像, 而非 SSTR 显像。全身骨显像可以评估受累的骨骼范围及受累程度, 但由于 TIO 骨骼病变多表现为骨软化、真/假性骨折等非特异性骨骼表现, 有时很难将其与其他原因导致的骨折相鉴别 [10]。对于核医学医师来说, 首先要非常熟悉骨代谢的病理生理表现和各种代谢性骨病导致的骨代谢异常机制, 方能从看似非特异的骨病灶中分析得出疾病的诊断。另一方面, 虽然全身骨显像在寻找 TIO 的责任灶中价值有限, 但并非没有价值, 很多情形下 99Tcm-MDP 全身骨显像可以检出软组织肿瘤 [11-14]。有 1 项纳入 91 例 TIO 患者的回顾性研究表明, 有 23.1%的 TIO 患者责任病灶部位与骨显像异常摄取灶一致 [15], 这提示不要忽视全身骨显像上任何 1 处的可疑病灶。当发现的骨病灶不是骨软化症真性和(或)假性骨折的常见部位时, 要考虑到有 TIO 责任病灶的可能, 提示临床进一步检查证实。

当前, TIO 的临床诊断仍较困难, 一方面该病发病率低、症状多不具特异性, 许多医师对其缺乏足够认识, 患者往往要经历多次转诊(甚至误诊)后才得以明确诊断。2022 年的 1 项日本回顾性问卷调查研究纳入了自 2007 至 2018 年间 88 例 TIO 患者, 其中仅 11 例在首诊时即怀疑 TIO, 即有 87.5%的患者很长时间没有得到正确诊断, 从症状出现到证实低磷血症和初次手术的中位时间分别为 2.4 年(范围 0~20.7 年)和 3.9 年(范围 0.9~16.5 年) [12]。与之类似, 早前 1 项国内回顾性研究纳入了自 1982 至 2014 年间 144 例 TIO 患者, 从起病到确诊的时间为(2.9±2.3)年, 而从起病到肿瘤最终切除的持续时间则长达(5.4±4.2)年, 初次误诊率有 95.1% [16]。另一方面, 尽管靶向 SSTR 的核医学检查提高了对 TIO 责任病灶的定位效能和诊断信心 [17-19], 但由于我国不同地区核医学发展不均衡等因素的限制, 该项检查在许多医疗机构仍然难以开展, 也未得到推广和普及。相比之下, 全身骨显像普及率高、价格低廉、易于开展, 因此在骨软化症这类疾病的评估当中, 更需要核医学医师仔细阅片, 争取寻得一些蛛丝马迹, 为临床解决问题。

利益冲突所有作者声明无利益冲突

作者贡献声明张弘哲: 研究实施、数据采集、论文撰写; 罗亚平: 研究指导、论文修改

## 参考文献

[1] 胡桂兰,罗亚平.功能不全性骨折全身骨显像鉴别诊断一例 [J].中华核医学与分子影像杂志, 2021, 41(4): 254-256. DOI:10.3760/cma.j.cn321828-20210310-00061.

Hu GL, Luo YP. Differentiation of insufficiency fracture in bone scintigraphy: a case report [J]. Chin J Nucl Med Mol Imaging, 2021, 41(4): 254-256. DOI:10.3760/cma.j.cn321828-20210310-00061.

[2] 潘青青,罗亚平,李方.颅底肿瘤性骨软化症一例 [J].中华核医学与分子影像杂志, 2017, 37(1): 43-44. DOI:10.3760/cma.j.issn.2095-2848.2017.01.012.

Pan QQ, Luo YP, Li F. Tumor induced osteomalacia in basis cranii: a case report [J]. Chin J

- Nucl Med Mol Imaging, 2017, 37(1): 43-44. DOI:10.3760/cma.j.issn.2095-2848.2017.01.012.
- [3] Chong WH, Molinolo AA, Chen CC, et al. Tumor-induced osteomalacia [J] . *Endocr Relat Cancer*, 2011, 18(3): R53-77. DOI:10.1530/ERC-11-0006.
- [4] Folpe AL. Phosphaturic mesenchymal tumors: a review and update [J] . *Semin Diagn Pathol*, 2019, 36(4): 260-268. DOI:10.1053/j.semdp.2019.07.002.
- [5] Bisceglia M, Galliani CA, Fraternali Orcioni G, et al. Phosphaturic mesenchymal tumor of soft tissue of the foot: report of a case with review of the literature [J] . *Adv Anat Pathol*, 2019, 26(5): 320-328. DOI:10.1097/PAP.0000000000000240.
- [6] Benson JC, Trejo-Lopez JA, Nassiri AM, et al. Phosphaturic mesenchymal tumor [J] . *AJNR Am J Neuroradiol*, 2022, 43(6): 817-822. DOI:10.3174/ajnr.A7513.
- [7] Jonsson KB, Zahradnik R, Larsson T, et al. Fibroblast growth factor 23 in oncogenic osteomalacia and X-linked hypophosphatemia [J] . *N Engl J Med*, 2003, 348(17): 1656-1663. DOI:10.1056/NEJMoa020881.
- [8] Folpe AL, Fanburg-Smith JC, Billings SD, et al. Most osteomalacia-associated mesenchymal tumors are a single histopathologic entity: an analysis of 32 cases and a comprehensive review of the literature [J] . *Am J Surg Pathol*, 2004, 28(1): 1-30. DOI:10.1097/00000478-200401000-00001.
- [9] Duet M, Kerkeni S, Sfar R, et al. Clinical impact of somatostatin receptor scintigraphy in the management of tumor-induced osteomalacia [J] . *Clin Nucl Med*, 2008, 33(11): 752-756. DOI:10.1097/RLU.0b013e31818866bf.
- [10] Sood A, Agarwal K, Shukla J, et al. Bone scintigraphic patterns in patients of tumor induced osteomalacia [J] . *Indian J Nucl Med*, 2013, 28(3): 173-175. DOI:10.4103/0972-3919.119541.
- [11] Xia X, Shao F, Hu F, et al. Culprit tumor as an unexpected extraosseous MDP activity on bone scintigraphy in a patient with tumor-induced osteomalacia [J] . *Clin Nucl Med*, 2020, 45(6): 492-494. DOI:10.1097/RLU.00000000000003042.
- [12] Hidaka N, Koga M, Kimura S, et al. Clinical challenges in diagnosis, tumor localization and treatment of tumor-induced osteomalacia: outcome of a retrospective surveillance [J] . *J Bone Miner Res*, 2022, 37(8): 1479-1488. DOI:10.1002/jbmr.4620.
- [13] Jan de Beur SM, Miller PD, Weber TJ, et al. Burosumab for the treatment of tumor-induced osteomalacia [J] . *J Bone Miner Res*, 2021, 36(4): 627-635. DOI:10.1002/jbmr.4233.
- [14] Jiang Y, Hou G, Cheng W. Performance of 68Ga-DOTA-SST PET/CT, octreoscan SPECT/CT and 18F-FDG PET/CT in the detection of culprit tumors causing osteomalacia: a meta-analysis [J] . *Nucl Med Commun*, 2020, 41(4): 370-376. DOI:10.1097/MNM.0000000000001163.
- [15] Wang L, Zhang S, Jing H, et al. The findings on bone scintigraphy in patients with suspected tumor-induced osteomalacia should not be overlooked [J] . *Clin Nucl Med*, 2018, 43(4): 239-245. DOI:10.1097/RLU.00000000000002012.
- [16] Feng J, Jiang Y, Wang O, et al. The diagnostic dilemma of tumor induced osteomalacia: a retrospective analysis of 144 cases [J] . *Endocr J*, 2017, 64(7): 675-683. DOI:10.1507/endocrj.EJ16-0587.
- [17] Bhavani N, Reena Asirvatham A, Kallur K, et al. Utility of Gallium-68 DOTANOC PET/CT in the localization of Tumour-induced osteomalacia [J] . *Clin Endocrinol (Oxf)*, 2016, 84(1): 134-140. DOI:10.1111/cen.12822.

[18] Paquet M, Gauthé M, Zhang Yin J, et al. Diagnostic performance and impact on patient management of 68Ga-DOTA-TOC PET/CT for detecting osteomalacia-associated tumours [J] . Eur J Nucl Med Mol Imaging, 2018, 45(10): 1710-1720. DOI:10.1007/s00259-018-3971-x.

[19] El-Maouche D, Sadowski SM, Papadakis GZ, et al. 68Ga-DOTATATE for tumor localization in tumor-induced osteomalacia [J] . J Clin Endocrinol Metab, 2016, 101(10): 3575-3581. DOI:10.1210/jc.2016-2052.

(收稿日期: 2023-05-12)