· 临床研究 ·

不同诱发因素下抗 *N*-甲基-*D*-天冬氨酸受体脑炎患者的脑葡萄糖代谢特征

葛璟洁[1]　邓波[2]　李明[1]　管一晖[1]　鲍伟奇[1]　吴平[1]　林华媚[1]　陈向军[2]　左传涛[1]
[1]复旦大学附属华山医院 PET 中心,上海　200235;[2]复旦大学附属华山医院神经内科,上海　200040
通信作者:左传涛, Email: zuochuantao2000@126.com

【摘要】　目的　从抗体不同诱发因素的角度探讨抗 *N*-甲基-*D*-天冬氨酸受体(NMDAR)脑炎患者脑部葡萄糖代谢特征和差异。**方法**　回顾性纳入 2016 年 1 月至 2019 年 1 月间复旦大学附属华山医院 15 例抗 NMDAR 脑炎确诊患者[男 8 例、女 7 例,年龄(30.5±17.7)岁],所有患者行静息状态下^{18}F-FDG PET 脑显像,分析其脑部葡萄糖代谢特征,并与 12 名健康者[HS;男 7 名、女 5 名,年龄(51.5±9.6)岁]进行 SUV 比值(SUVR)半定量分析组间比较。采用两独立样本 *t* 检验分析数据。**结果**　15 例抗 NMDAR 脑炎患者中,病毒性脑炎源性 5 例,^{18}F-FDG PET 显像表现为单侧颞叶或基底节区局灶性代谢减低(SUVR:患者:0.659±0.219;HS:1.754±0.203;$t=-9.58$, $P<0.001$)伴对侧颞叶或基底节区代谢增高(SUVR:患者:2.275±0.244;HS:1.960±0.227;$t=2.55$, $P=0.022$);隐源性 6 例,^{18}F-FDG PET 显像表现为非对称性的额叶、颞叶、顶叶及基底节区代谢增高(SUVR:患者:2.482±0.395;HS:1.754±0.203; $t=5.23$, $P<0.001$)伴双侧枕叶代谢轻度减低;副肿瘤源性 4 例,均合并畸胎瘤,^{18}F-FDG PET 显像表现为双侧颞叶和基底节区代谢增高(SUVR:患者:2.359±0.181;HS:1.960±0.227;$t=3.16$, $P=0.007$)伴双侧枕叶代谢轻度减低。**结论**　抗 NMDAR 脑炎患者脑部存在葡萄糖代谢异常改变,根据不同诱发因素可分为至少 3 种模式。全面认识其特征性代谢改变有助于对抗 NMDAR 脑炎的识别,还对提示病因有一定价值。

【关键词】　抗 *N*-甲基-*D*-门冬氨酸受体脑炎;正电子发射断层显像术;体层摄影术,X 线计算机;氟脱氧葡萄糖 F18

基金项目:国家自然科学基金(81902282, 81971641);上海"科技创新行动计划"医学创新研究专项(21Y11903300)

DOI:10.3760/cma.j.cn321828-20210327-00085

Characteristics of brain glucose metabolism in patients with anti-*N*-methyl-*D*-aspartate receptor encephalitis underlying different inducing factors

Ge Jingjie[1], *Deng Bo*[2], *Li Ming*[1], *Guan Yihui*[1], *Bao Weiqi*[1], *Wu Ping*[1], *Lin Huamei*[1], *Chen Xiangjun*[2], *Zuo Chuantao*[1]
[1]*PET Center, Huashan Hospital, Fudan University, Shanghai 200235, China*; [2]*Department of Neurology, Huashan Hospital, Fudan University, Shanghai 200040, China*
Corresponding author: Zuo Chuantao, Email: zuochuantao2000@126.com

【Abstract】　Objective　To investigate characteristics and differences of cerebral glucose metabolism in patients with anti-*N*-methyl-*D*-aspartate receptor (NMDAR) encephalitis from the perspective of different trigger factors of antibodies. **Methods**　A total of 15 patients (8 males, 7 females, age (30.5±17.7) years) with anti-NMDAR encephalitis between January 2016 and January 2019 in Huashan Hospital, Fudan University were recruited retrospectively. All patients underwent resting state cerebral ^{18}F-FDG PET imaging. The characteristics of brain glucose metabolism were analyzed, and the SUV ratio (SUVR) was semi-quantitatively compared with that in 12 healthy subjects (HS; 7 males, 5 females, age (51.5±9.6) years). Independent-sample *t* test was used to analyze the data. **Results**　Among 15 patients, 5 patients were viral encephalitis-related anti-NMDAR encephalitis, showing focal decreased metabolism in unilateral temporal lobe or basal ganglia (SUVR: patients: 0.659±0.219; HS: 1.754±0.203; $t=-9.58$, $P<0.001$), with increased metabolism in contralateral temporal lobe or basal ganglia (SUVR: patients: 2.275±0.244; HS: 1.960±0.227; $t=2.55$, $P=0.022$) in ^{18}F-FDG PET imaging. Six patients were cryptogenic anti-NMDAR encephalitis, showing asymmetric increased metabolism in frontal, temporal, parietal and basal ganglia (SUVR: patients: 2.482±0.395; HS: 1.754±0.203; $t=5.23$, $P<0.001$), with decreased metabolism in bilateral occipital lobes. The remaining 4 cases were paraneoplastic origin accompanied by teratoma, showing

increased metabolism in bilateral temporal and basal ganglia (SUVR: patient: 2.359±0.181; HS: 1.960±0.227; t=3.16, P=0.007), with mild decreased metabolism in bilateral occipital lobe. **Conclusions** The abnormal changes of cerebral glucose metabolism in patients with anti-NMDAR encephalitis can be divided into at least three patterns according to different trigger factors. A comprehensive understanding of these characteristic metabolic changes is helpful for detecting disease, and may provide potential value in indicating different causes.

【Key words】 Anti-*N*-methyl-*D*-aspartate receptor encephalitis; Positron-emission tomography; Tomography, X-ray computed; Fluorodeoxyglucose F18

Fund program: National Natural Science Foundation of China (81902282, 81971641); Medical Innovation Research Project by Shanghai Science and Technology Commission (21Y11903300)

DOI:10.3760/cma.j.cn321828-20210327-00085

抗 *N*-甲基-*D*-天冬氨酸受体(*N*-methyl-*D*-aspartate receptor, NMDAR)脑炎是最常见的自身免疫性脑炎(autoimmune encephalitis, AE)[1],根据抗 NMDAR 抗体诱发生成途径的不同,可分为副肿瘤源性、病毒性脑炎源性及隐源性 3 个亚组[2]。其中,副肿瘤源性抗 NMDAR 脑炎以卵巢畸胎瘤诱发抗 NMDAR 抗体为主,而病毒性脑炎源性抗 NMDAR 脑炎常继发于单纯疱疹病毒性脑炎。病毒性脑炎源性抗 NMDAR 脑炎往往表现为双相病程:第 1 相病程为病毒性脑炎,经抗病毒治疗症状缓解;但数周后原有症状加重或出现新的脑炎相关症状,且抗 NMDAR 抗体检测阳性,为第 2 相病程[3]。

约 70%的抗 NMDAR 脑炎患者 MRI 正常[2],难以得到及时有效的指向性诊断。^{18}F-FDG PET 显像在疾病早期即可检测到抗 NMDAR 抗体攻击脑区的葡萄糖代谢异常改变[4-6]。本研究对急性发病期抗 NMDAR 脑炎患者的^{18}F-FDG PET 显像进行脑代谢特征分析,探究不同抗体诱发因素的抗 NMDAR 脑炎患者间的差异及与不同发病机制的关联性。

资料与方法

1.研究对象。纳入 2016 年 1 月至 2019 年 1 月间经复旦大学附属华山医院神经内科诊治的 15 例抗 NMDAR 脑炎确诊患者[男 8 例、女 7 例,年龄(30.5±17.7)岁],对其临床和影像学资料进行回顾性研究。纳入患者均符合抗 NMDAR 脑炎的诊断标准[1]。

根据抗体诱发因素,将患者分为 3 个亚组。(1)副肿瘤源性亚组:影像学检查提示附件区占位,且最终经术后病理证实为畸胎瘤。(2)病毒性脑炎源性亚组:符合双相病程的临床特征,在第 2 相病程中检出抗 NMDAR 抗体且在第 1 相病程中排除细菌、结核分枝杆菌及真菌感染,并至少满足以下条件之一:①酶联免疫吸附法(欧蒙医学诊断有限公司,德国)证实脑脊液中存在特异性抗病毒抗体合成证据;②脑部 MRI 检查发现颅内病灶出血改变或脑脊液检测发现非穿刺损伤性血性脑脊液;③第 1 相病程使用抗病毒药(且未合并用免疫治疗药物)治疗有效[7]。(3)隐源性亚组:不满足上述 2 个亚组入组标准的患者。

另纳入 12 名健康者(healthy subject, HS)作为对照组,其中男 7 名、女 5 名,年龄(51.5±9.6)岁。根据受试者既往史、相应临床检查和影像学检查排除痴呆、精神疾病、脑血管病、其他颅脑病变及严重系统性疾病。该研究经本院伦理审查委员会批准[批准号:(2019)临审第(428)号],符合《赫尔辛基宣言》的原则。

2. ^{18}F-FDG PET 显像。^{18}F-FDG 由华山医院 PET 中心自行制备(由美国 CTI 公司 RDS Ⅲ型回旋加速器生产^{18}F,由北京派特生物技术有限公司自动化合成模块制备^{18}F-FDG,放化纯>95%)。显像采用德国 Siemens 公司 Biograph 64 型 PET/CT 仪。受试者禁食 6 h 以上,静脉注射 185 MBq ^{18}F-FDG,处于安静、避光环境中休息 45 min 后行脑部 PET/CT 显像。先行 CT 定位及 CT 平扫用于 PET 的衰减校正,采集参数:电压 120 kV,电流 300 mA,层厚 3.0~5.0 mm,螺旋扫描,扫描 18~30 s;后在同一视野内三维模式进行 PET 采集,采集 10 min,PET 图像应用 CT 数据进行衰减校正,采用有序子集最大期望值迭代法重建[8]。

3.图像分析。(1)视觉分析。由 2 位核医学科医师独立阅片,意见不同时协商一致。鉴于光谱色阶(spectrum color scale, SCS)对^{18}F-FDG PET 脑显像总体观察效果较好、兼具代谢增高和代谢降低脑区的敏感性,采用 SCS 设置,并将^{18}F-FDG PET 图像调整至皮质和基底节区呈现红色的状态[9]。

(2) SUV 比值(SUV ratio, SUVR)半定量分析。首先,对抗体诱发因素不同的 3 组抗 NMDAR 脑炎患者和 HS 组分别勾画 ROI,测量 SUV_{max}。副肿瘤源性患者组ROI为双侧颞叶及基底节区。隐源性

患者组 ROI 包括:①患侧大脑皮质(额顶颞叶)及基底节区;②患侧对侧大脑皮质(额顶颞叶)及基底节区。病毒性脑炎源性患者组 ROI 包括:①MRI 异常信号脑区(通常为单侧颞叶及基底节区);②MRI 异常信号脑区对侧颞叶及基底节区。HS 组 ROI 包括:①双侧大脑皮质(额顶颞叶)及基底节区;②双侧颞叶和基底节区。其次,勾画并测量所有研究对象桥脑 SUV_{max}。本研究中患者个体 SUVR 的计算均以桥脑 SUV_{max} 为参考,即 SUVR = ROI SUV_{max}/桥脑 SUV_{max}。

4.统计学处理。采用 IBM SPSS 21.0 软件分析数据,符合正态分布的定量资料用 $\bar{x}\pm s$ 表示,不符合正态分布的定量资料用 $M(Q_1,Q_3)$ 表示。临床信息组间比较采用单因素方差分析或 Kruskal-Wallis 秩和检验。定性资料以构成比表示,组间比较采用 Fisher 确切概率法。2 组间 ROI SUVR 的半定量分析采用两独立样本 t 检验。$P<0.05$ 为差异有统计学意义。

结　　果

1.临床资料分析。15 例抗 NMDAR 脑炎患者中,4 例为副肿瘤源性(均合并畸胎瘤)、6 例为隐源性、5 例为病毒性脑炎源性。在临床特征方面,3 组患者在起病年龄($F=0.97$, $P=0.406$)、出现癫痫($P=0.780$)、认知障碍($P=1.000$)、精神症状($P=0.600$)、语言障碍($P=1.000$)、意识障碍($P=0.736$)、运动障碍($P=0.473$)、自主神经功能紊乱($P=0.736$)的比例间差异均无统计学意义。但副肿瘤源性患者出现中枢性低通气的比例更高($P=0.009$),最大改良 Rankin 评分(modified Rankin Scale, mRS)也更高($H=7.80$, $P=0.020$)。入组患者临床信息的组间比较见表 1。

2.脑葡萄糖代谢特征和 SUVR 的比较。不同诱发因素的 3 组抗 NMDAR 脑炎患者 ^{18}F-FDG PET 显像特征不一致。副肿瘤源性患者组表现为双侧颞叶和基底节区的代谢增高,伴双侧枕叶的代谢轻度减低(图 1A)。与 HS 组相比,该组患者双侧颞叶和基底节区 SUVR 明显增高(患者:2.359±0.181;HS:1.960±0.227;$t=3.16$, $P=0.007$)。2 例副肿瘤源性患者 MRI 无特异性异常表现。

隐源性患者组表现为大脑皮质非对称性的片状明显高代谢,以单侧额叶、颞叶、顶叶及基底节区为常见累及脑区,而双侧枕叶通常表现为弥漫性轻度低代谢(图 1B)。与 HS 组相比,隐源性患者组患侧大脑皮质(额顶颞叶)及基底节区 SUVR 明显增高(患者:2.482±0.395;HS:1.754±0.203;$t=5.23$, $P<0.001$);而隐源性患者组患侧对侧大脑皮质(额顶颞叶)及基底节区 SUVR 与 HS 组比较差异无统计学意义(患者:1.867±0.300;HS:1.754±0.203;$t=1.07$, $P=0.301$)。5 例隐源性患者组 MRI 无特异性异常表现。

病毒性脑炎源性患者表现为单侧大脑皮质代谢的局灶性减低(亦 MRI 异常信号脑区),以单侧颞叶或基底节区明显,伴对侧颞叶或基底节区轻度高代谢(图 1C)。与 HS 组相比,病毒性脑炎源性患者组 MRI 异常信号脑区 SUVR 较 HS 组明显减低(患者:0.659±0.219;HS:1.754±0.203;$t=-9.58$, $P<0.001$);而在 MRI 异常信号脑区,对侧颞叶及基底节区 SUVR 较 HS 组增高(患者:2.275±0.244;HS:1.960±0.227;$t=2.55$, $P=0.022$)。5 例病毒性脑炎源性患者组 MRI 表现有单侧大脑皮质(单侧颞叶为明显)异常信号。

讨　　论

本研究证实,不同诱发因素所致的抗 NMDAR 脑炎存在不同的脑葡萄糖代谢特征。通过联合分析患者性别、年龄分布、抗体诱发因素、MRI 显像及其他辅助检查等,本研究发现,对这些特征性代谢的认知有助于抗 NMDAR 脑炎的识别,且具有提示不同病因的价值。

抗 NMDAR 脑炎的临床症状多样,不同于经典的边缘性脑炎,其属于弥漫性脑炎。故在 AE 领域,其通常被作为一种独立类型区别于其他抗体介导的

表 1　15 例抗 NMDAR 脑炎确诊患者临床信息的组间比较

组别	例数	男/女	起病年龄(岁;$\bar{x}\pm s$)	癫痫	认知障碍	精神症状	语言障碍	意识障碍	运动障碍	自主神经功能紊乱	中枢性低通气	最大 mRS [分;$M(Q_1,Q_3)$]
副肿瘤源性组	4	0/4	21.5±4.7	3	4	4	3	4	4	0	3	5(5,5)
隐源性组	6	5/1	30.3±18.8	5	6	6	4	4	4	2	0	4(3,4)
病毒性脑炎源性组	5	3/2	38.0±21.8	3	5	4	4	4	3	1	0	4(3,5)
检验值		–	$F=0.97$	–	–	–	–	–	–	–	–	$H=7.80$
P 值		0.050	0.406	0.780	1.000	0.600	1.000	0.736	0.473	0.736	0.009	0.020

注:除起病年龄、最大改良 Rankin 评分(mRS)外,余指标单位均为例;–为采用确切概率法,仅有 P 值;NMDAR 为 N-甲基-D-天冬氨酸受体

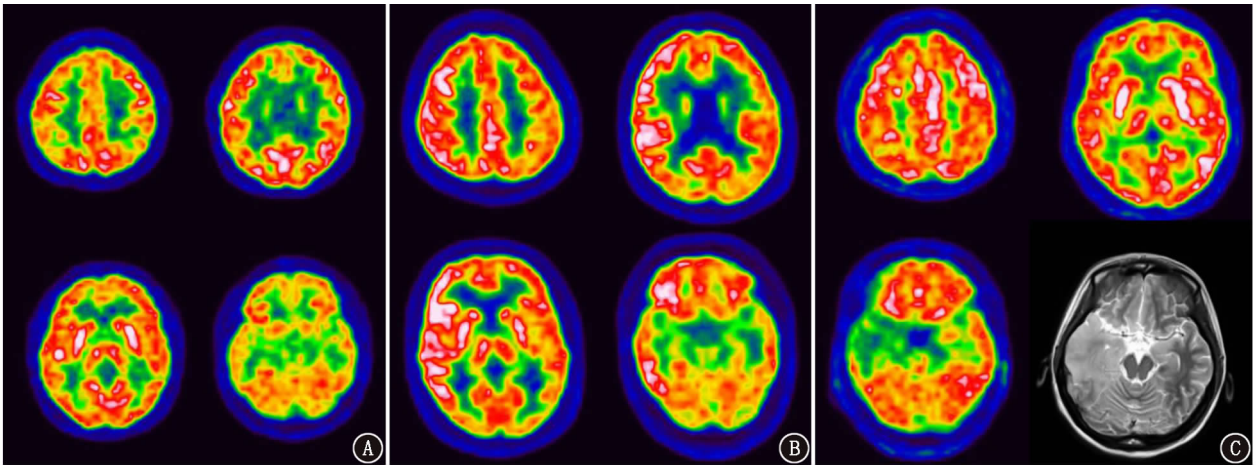

图 1 抗 *N*-甲基-*D*-天冬氨酸受体(NMDAR)脑炎患者^{18}F-FDG PET 显像及 MRI 图。A.副肿瘤源性患者(女,20 岁),可见双侧颞叶和基底节区代谢增高伴双侧枕叶代谢轻度减低;B.隐源性患者(男,33 岁),可见右侧额颞叶和右侧基底节区代谢增高伴双侧枕叶代谢轻度减低;C.病毒性脑炎源性患者(男,69 岁),可见右侧颞叶和右侧基底节区代谢降低伴左侧基底节区代谢增高,MRI 示右颞叶、岛叶、海马肿胀伴信号异常

脑炎[1]。国外研究表明,抗 NMDAR 脑炎患者的 MRI 检查结果往往与弥漫性脑炎的临床表征不匹配,MRI 阴性比例高达 70%[2]。而本研究 100%的入组患者在^{18}F-FDG PET 显像上有异常发现,且累及范围广泛。这提示,当疑似脑炎患者出现^{18}F-FDG PET 显像异常而 MRI 阴性时,需警惕抗 NMDAR 脑炎,并尽早行相关特异性抗体检测。

根据既往研究,抗 NMDAR 脑炎的^{18}F-FDG PET 显像表现多样、病灶分布广泛且散在[5-6,10-14]。研究结果不一致可能是纳入了不同诱发因素导致的抗 NMDAR 脑炎患者所致。多项回顾性临床研究报道,与健康者相比,急性发病期的抗 NMDAR 脑炎可引起额叶、颞叶及顶叶的代谢增高伴枕叶代谢的减低[5,10],这一特点与本研究中隐源性亚组的脑代谢特征相仿。本研究认为,隐源性患者异常高代谢病灶累及单侧大脑皮质的可能性更大。有报道强调,抗 NMDAR 脑炎患者基底节受累具有特征性表现[11],且基底节高代谢的特点在疾病进展过程中始终存在,可能与患者运动障碍以及不自主运动症状有关。本研究亦在隐源性和副肿瘤源性亚组患者中观察到单侧或双侧基底节代谢增高的表现。既往关于继发于病毒性脑炎源性的抗 NMDAR 脑炎相关^{18}F-FDG PET 显像报道较少,本研究显示,该亚组患者呈现单侧大脑皮质局灶性代谢减低伴对侧颞叶或基底节区代谢轻度增高的特征。上述低代谢脑区通常为 MRI 异常信号处,即病毒感染区域,故代谢的局灶性减低可能源于病毒性脑炎造成的细胞急性坏死或出血,而对侧的高代谢则与自身抗体的作用有关。

尽管目前^{18}F-FDG PET 脑显像在抗 NMDAR 脑炎中的临床应用还未普及,但其应用前景非常广阔。(1)全身^{18}F-FDG PET 显像常用于 AE 患者以筛查潜在肿瘤,易扩展至大脑且不增加辐射负担;(2)目前,抗 NMDAR 脑炎的复发率高达 20%~25%[15],可单次或多次复发。绝大多数患者临床痊愈后,血清及脑脊液中仍能检出 NMDAR 抗体[16],因此抗体检测用于早期的复发诊断或复发预测具有局限性。而^{18}F-FDG PET 显像对抗 NMDAR 脑炎的高灵敏度使其有望成为监测抗 NMDAR 脑炎患者复发的手段。

在本研究的基础上,下列问题仍需深入探讨:(1)基于^{18}F-FDG PET 所获得的脑葡萄糖代谢特征能否在大样本抗 NMDAR 脑炎中得到验证?(2)出于对抗 NMDAR 脑炎发生和进展机制多元论的考虑,目前单一的^{18}F-FDG PET 显像也许不能准确反映和描述复杂的过程,联合应用多个生物靶点的显像研究值得关注。尤其是针对 NMDAR 的特异性显像剂^{18}F-GE179[17]等,从而为 AE 的疾病评估提供更加多元化的信息。

利益冲突 所有作者声明无利益冲突

作者贡献声明 葛璟洁、邓波:研究实施、论文撰写;李明、鲍伟奇、吴平、林华媚:研究实施、统计分析、论文修改;管一晖、陈向军、左传涛:研究指导、论文修改、经费支持

参 考 文 献

[1] 中华医学会神经病学分会.中国自身免疫性脑炎诊治专家共识[J].中华神经科杂志, 2017, 50(2): 91-98. DOI:10.3760/cma.j.issn.1006-7876.2017.02.004.
Chinese Society of Neurology. Expert consensus on diagnosis and treatment of autoimmune encephalitis in China[J]. Chin J Neurol, 2017, 50(2): 91-98. DOI:10.3760/cma.j.issn.1006-7876.2017.02.004.

[2] Dalmau J, Graus F. Antibody-mediated encephalitis[J]. N Engl J

Med, 2018, 378(9): 840-851. DOI:10.1056/NEJMra1708712.

[3] Armangue T, Moris G, Cantarín-Extremera V, et al. Autoimmune post-herpes simplex encephalitis of adults and teenagers[J]. Neurology, 2015, 85 (20): 1736-1743. DOI: 10. 1212/WNL.0000000000002125.

[4] Morbelli S, Djekidel M, Hesse S, et al. Role of ^{18}F-FDG-PET imaging in the diagnosis of autoimmune encephalitis[J]. Lancet Neurol, 2016, 15 (10): 1009-1010. DOI: 10. 1016/S1474-4422 (16) 30140-5.

[5] Leypoldt F, Buchert R, Kleiter I, et al. Fluorodeoxyglucose positron emission tomography in anti-*N*-methyl-*D*-aspartate receptor encephalitis: distinct pattern of disease[J]. J Neurol Neurosurg Psychiatry, 2012, 83 (7): 681-686. DOI: 10. 1136/jnnp-2011-301969.

[6] Probasco JC, Solnes L, Nalluri A, et al. Abnormal braain metabolism on FDG-PET/CT is a common early finding in autoimmune encephalitis[J]. Neurol Neuroimmunol Neuroinflamm, 2017, 4(4): e352. DOI:10.1212/NXI.0000000000000352.

[7] 邓波,李翔,陈向军.边缘性脑炎综合征患者中筛查出的自身免疫性脑炎和病毒性脑炎临床特征比较[J].中华神经科杂志, 2017, 50(6): 413-418. DOI: 10. 3760/cma. j. issn. 1006-7876. 2017.06.003.

Deng B, Li X, Chen XJ. Comparison of clinical features of autoimmune encephalitis with viral encephalitis in patients with limbic encephalitis syndrome[J]. Chin J Neurol, 2017, 50(6): 413-418. DOI:10.3760/cma.j.issn.1006-7876.2017.06.003.

[8] 葛璟洁,吴平,管一晖,等.丘脑底核脑深部电刺激短期治疗对帕金森病脑内葡萄糖代谢的影响[J].中华核医学与分子影像杂志, 2019, 39(9): 513-517. DOI: 10.3760/cma.j.issn.2095-2848.2019.09.001.

Ge JJ, Wu P, Guan YH, et al. Effects of short-term deep brain stimulation in subthalamic nucleus on glucose metabolism in Parkinson's disease[J]. Chin J Nucl Med Mol Imaging, 2019, 39(9): 513-517. DOI:10.3760/cma.j.issn.2095-2848.2019.09.001.

[9] 葛璟洁,李玲,刘丰韬,等.帕金森病/帕金森综合征^{18}F-FDG PET 脑显像技术操作及报告解读要素[J].中国临床神经科学, 2021, 29(1): 82-87.

Ge JJ, Li L, Liu FT, et al. Guidance for operation and reading ^{18}F-FDG PET scans in Parkinsonism patients[J]. Chin J Clin Neurosci, 2021, 29(1): 82-87.

[10] Yuan J, Guan H, Zhou X, et al. Changing brain metabolism patterns in patients with ANMDARE: serial ^{18}F-FDG PET/CT findings[J]. Clin Nucl Med, 2016, 41(5): 366-370. DOI:10.1097/RLU.0000000000001164.

[11] Novy J, Allenbach G, Bien CG, et al. FDG-PET hyperactivity pattern in anti-NMDAr encephalitis[J]. J Neuroimmunol, 2016, 297: 156-158. DOI:10.1016/j.jneuroim.2016.05.016.

[12] Baumgartner A, Rauer S, Mader I, et al. Cerebral FDG-PET and MRI findings in autoimmune limbic encephalitis: correlation with autoantibody types[J]. J Neurol, 2013, 260(11): 2744-2753. DOI:10.1007/s00415-013-7048-2.

[13] Tripathi M, Tripathi M, Roy SG, et al. Metabolic topography of autoimmune non-paraneoplastic encephalitis[J]. Neuroradiology, 2018, 60(2): 189-198. DOI:10.1007/s00234-017-1956-2.

[14] Kerik-Rotenberg N, Diaz-Meneses I, Hernandez-Ramirez R, et al. A metabolic brain pattern associated with anti-*N*-methyl-*D*-aspartate receptor encephalitis[J]. Psychosomatics, 2020, 61(1): 39-48. DOI:10.1016/j.psym.2019.08.007.

[15] Dalmau J, Lancaster E, Martinez-Hernandez E, et al. Clinical experience and laboratory investigations in patients with anti-NMDAR encephalitis[J]. Lancet Neurol, 2011, 10(1): 63-74. DOI: 10.1016/S1474-4422(10)70253-2.

[16] Gresa-Arribas N, Titulaer MJ, Torrents A, et al. Antibody titres at diagnosis and during follow-up of anti-NMDA receptor encephalitis: a retrospective study[J]. Lancet Neurol, 2014, 13(2): 167-177. DOI:10.1016/S1474-4422(13)70282-5.

[17] Yue X, Xin Y, Chugani HT, et al. Automated production of a *N*-methyl-*D*-aspartate receptor radioligand [^{18}F]GE179 for clinical use[J]. Appl Radiat Isot, 2019, 148: 246-252. DOI:10.1016/j.apradiso.2019.03.035.

(收稿日期:2021-03-27)

· 读者 · 作者 · 编者 ·

关于投稿提供伦理委员会批准文件及受试对象知情同意书的通告

根据中华医学会杂志社的相关规定,当论文的主体是以人为研究对象时,作者应该说明其遵循的程序是否符合伦理审核委员会(单位性的、地区性的或国家性的)所制订的伦理学标准,并提供该委员会的批准文件(批准文号著录于论文中)及受试对象或其亲属的知情同意书;当论文主体以动物为研究对象时,需说明是否遵循了单位和国家有关实验动物管理和使用的规定,如获得审查批准,应提交实验动物伦理审查委员会审批文件和批准文号。

本刊编辑部