· 病案分析 ·

肾脏实性占位影像鉴别诊断 2 例

梁梦琳 罗亚平
中国医学科学院、北京协和医学院北京协和医院核医学科、核医学分子靶向诊疗北京市重点实验室,北京 100730
通信作者:罗亚平, Email: luoyaping@ live.com
DOI:10.3760/cma.j.cn321828-20220507-00146

Differential diagnosis of solid renal mass: a report of two cases

Liang Menglin, Luo Yaping
Department of Nuclear Medicine, Peking Union Medical College Hospital, Peking Union Medical College, Chinese Academy of Medical Sciences; Beijing Key Laboratory of Molecular Targeted Diagnosis and Therapy in Nuclear Medicine, Beijing 100730, China
Corresponding author: Luo Yaping, Email: luoyaping@ live.com
DOI:10.3760/cma.j.cn321828-20220507-00146

病例 1 患者男,63 岁,体格检查发现左肾占位 5 d,无肉眼血尿、腹痛等不适。患者入院后完善腹部增强 CT,可见左肾下极稍低密度肿块,大小为 4.3 cm×3.5 cm×4.2 cm,增强扫描皮质期显著不均匀强化,实质期、排泄期强化逐渐减低(图 1A~1D)。为明确左肾肿物性质及全身情况行^{18}F-FDG PET/CT 显像,可见左肾下极稍低密度肿物,显像剂摄取相当于周围肾实质,SUV_{max} 3.8(图 1E~1G)。

病例 2 患者女,42 岁,体格检查发现右肾肿物 2 周,腹部增强 CT 可见右肾前唇外突性肿块,大小为 3.4 cm×3.3 cm×3.0 cm,增强扫描皮质期明显强化,实质期及排泄期强化低于肾实质(图 2A~2D)。患者进一步行^{18}F-FDG PET/CT 显像,见右肾中部前唇占位,显像剂摄取同周围肾实质相当,SUV_{max} 2.6(图 2E~2G)。

上述 2 例患者均为体格检查发现的肾实性占位,增强 CT 及 PET/CT 表现较为相似。这种情况下鉴别诊断要如何考虑,不同的肾实性占位又该如何鉴别?大多数发生于肾实质的实性占位并不引起明显的临床症状,患者可能于体格检查时发现。一般来说,肾实质单发的实性占位多考虑肿瘤性病变,常见的肾良性肿瘤以肾血管平滑肌脂肪瘤(angiomyolipoma, AML)、肾嗜酸细胞瘤(renal oncocytomas, RO)为主,恶性病变则多为肾细胞癌,包括肾透明细胞癌(clear cell renal cell carcinoma, ccRCC)、肾乳头状细胞癌(papillary renal cell carcinoma, PRCC)、肾嫌色细胞癌(chromophobe renal cell carcinoma, CRCC)等。

在^{18}F-FDG PET/CT 显像中,不同的肾实性占位的 FDG 摄取程度有所不同,但不同于其他部位的肿瘤,^{18}F-FDG PET/CT 对肾癌的诊断灵敏度不佳,其诊断肾细胞癌的灵敏度为 32%~90%[1]。^{18}F-FDG PET/CT 诊断肾细胞癌灵敏度不高的主要原因有:约一半的^{18}F-FDG 直接经肾脏排泄,受放射性尿液影响可能难以区分病灶,并且影响 SUV 测量;肾癌细胞的去磷酸化常数较高,且细胞膜表面葡萄糖转运蛋白 1 表达较低,导致肿瘤细胞对 FDG 摄取程度不高[2]。

肾癌最常见的病理亚型是 ccRCC,约占肾细胞癌的 65%~75%,其 FDG 摄取程度与病理分级相关,一般来说高级别 ccRCC(3 和 4 级)的 SUV 高于低级别 ccRCC(1 和 2 级),且差异有统计学意义[1,3]。有文献报道,采用 SUV 3~4 为阈值来区分 ccRCC 病理分级的灵敏度可达 80%以上[1,3]。PRCC 是第二常见的肾癌亚型,约占肾细胞癌的 15%~20%,PRCC 可进一步分为Ⅰ型和Ⅱ型,其中Ⅱ型的侵袭性更高,预后更差[4]。PRCC 的 FDG 代谢活性差异较大(如图 3),有文献报道其 SUV 为 3~10,高级别 PRCC 的 SUV 显著高于低级别 PRCC[1,5]。CRCC 约占肾细胞癌的 5%,在生物学行为上为低度恶性肿瘤,与其他亚型肾癌相比,CRCC 的生存率更高、预后更好[1]。CRCC 的 FDG 摄取程度较低(如图 4),有文献报道其 SUV 为 1~3,中位 SUV 为 1.9[1]。

肾良性肿瘤以肾 AML 最常见,其由畸形血管、平滑肌及成熟脂肪组织组成,大多数肾 AML 的 FDG 摄取程度较低,有文献报道其 SUV 为 1~3[1,6],在个别文献中也有 FDG 高摄取的报道,SUV_{max}可达 5.6[7]。RO 是另一种较常见的肾良性肿瘤,其 FDG 代谢活性变异较大,SUV 可低至 1~2,也可高达 10 以上[8-9]。

由此可见,^{18}F-FDG PET/CT 对肾癌诊断效能不佳的原因,一是由于肾癌本身的 FDG 代谢活性差异大,二是由于良性肾肿瘤可能 FDG 代谢较高。与其他部位的肿瘤相比,肾肿瘤的术前诊断要更准确,因为肾功能的特殊性,肾占位是否要手术切除、切除多大范围、可以保留多少肾功能是非常重要的问题;另外由于肾占位穿刺活组织检查(简称活检)的诊断特异性较低,并且有导致腹膜种植转移的风险,所以孤立性肾占位一般不行穿刺活检,这就对影像诊断提出了更高的要求。

CT 和 MR 对于肾肿瘤的鉴别诊断非常重要。ccRCC 为富血供肿瘤, CT 或 MR 增强扫描呈明显强化,强化程度可与肾皮质相当,表现出“快进快出”的强化模式。另外,由于 ccRCC 的肿瘤细胞发生脂肪变性的概率较高,所以在 MR 上 ccRCC 可见到同相位和反相位信号减低。PRCC 和 CRCC 为相对乏血供的肿瘤,增强扫描的强化程度较低;此外 CRCC 一般密度较均匀,部分肿瘤还可见不强化的中央瘢痕。肾 AML 的 CT 和 MR 表现根据瘤内血管、脂肪、平滑肌成分的多

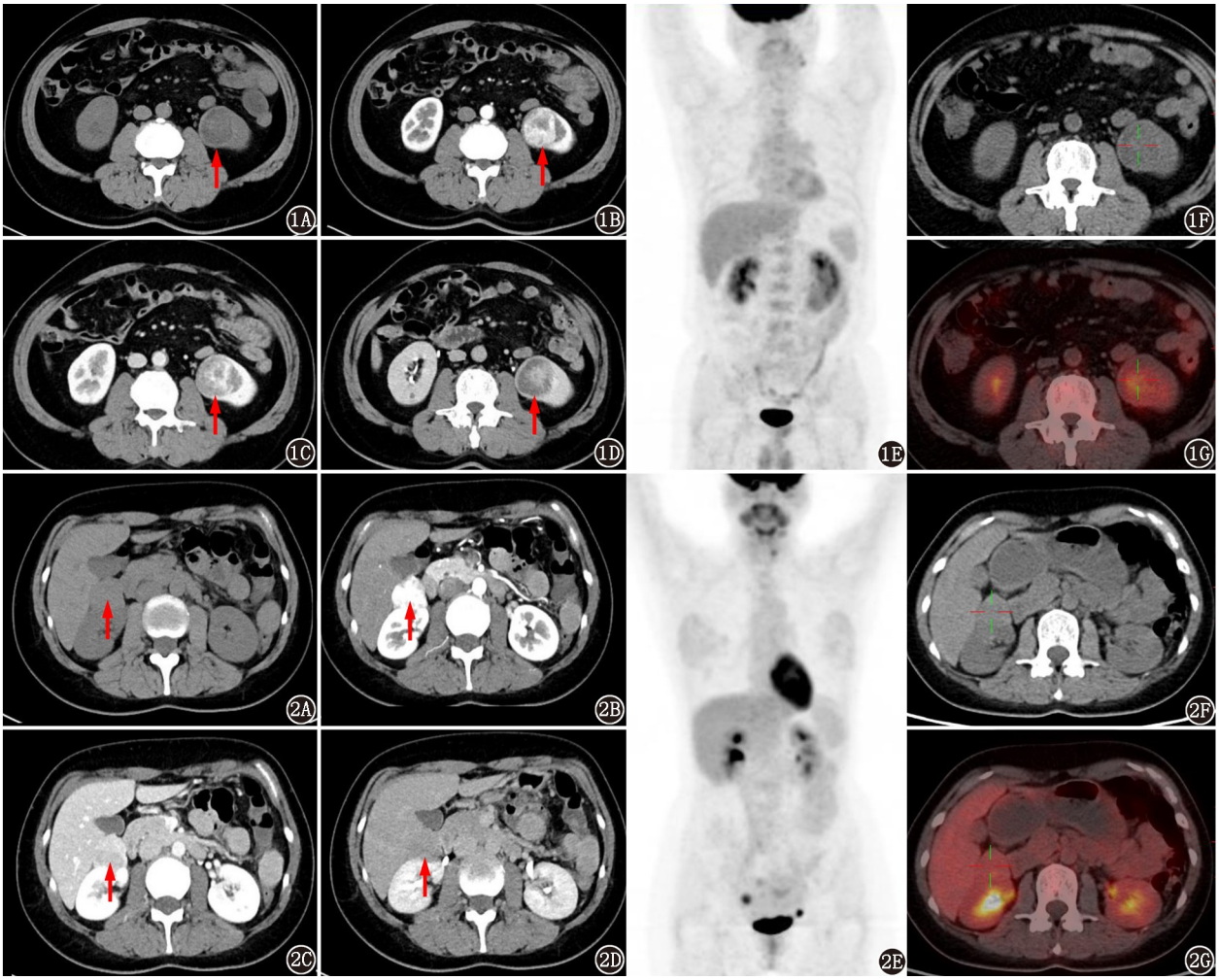

图 1　左肾占位患者(男,63 岁)腹部增强 CT 及 ^{18}F-FDG PET/CT 显像图。1A.腹部 CT 平扫左肾下极占位(箭头示)呈稍低密度,边界清,密度较均匀;1B. CT 增强扫描皮质期左肾肿物(箭头示)明显不均匀强化;1C、1D.实质期及排泄期左肾肿物(箭头示)强化逐渐减低,呈"快进快出"表现;1E~1G. ^{18}F-FDG PET/CT 显像示左肾下极肿物代谢稍增高,SUV_{max} 3.8　**图 2**　右肾占位患者(女,42 岁)腹部增强 CT 及 ^{18}F-FDG PET/CT 显像图。2A.腹部 CT 平扫见右肾外突肿物(箭头示);2B.增强扫描皮质期右肾外突肿物(箭头示)明显强化;2C、2D.实质期及排泄期肿块(箭头示)强化程度减低;2E~2G. ^{18}F-FDG PET/CT 显像示右肾中部肿物,代谢相当于周围肾皮质,SUV_{max} 2.6

少可有不同表现,脂肪成分在 CT 平扫上为脂肪密度影,CT 值为-20~-110 HU,MR 压脂相也可识别出脂肪成分;血管成分丰富者增强扫描可见明显强化,强化表现可接近 ccRCC。RO 一般为高~中等程度的强化,约 1/3 RO 可见中央瘢痕,中央瘢痕区可见延迟强化。

除以上常规的影像方法外,近年来的一些研究也证明了 ^{99}Tc^{m}-甲氧基异丁基异腈(methoxyisobutylisonitrile, MIBI)在肾肿瘤鉴别中的独特意义[10-11]。^{99}Tc^{m}-MIBI 是一种亲脂性阳离子,在富含线粒体的细胞中聚集,而 RO 的病理特征恰恰是由大量富含线粒体的嗜酸细胞组成,因此可以大量浓聚 ^{99}Tc^{m}-MIBI。而大多数肾细胞癌的线粒体含量较低,另外肾细胞癌有高表达多药耐药泵的特征,会主动将 ^{99}Tc^{m}-MIBI 转运至细胞外,所以肾细胞癌一般不摄取或很少摄取 ^{99}Tc^{m}-MIBI[10]。因此在 ^{99}Tc^{m}-MIBI 显像中,RO 表现为高摄取(摄取程度高于或相当于正常肾实质),而肾癌则表现为低摄取,这一方法鉴别 RO 与肾癌的灵敏度可达 87.5%,特异性达 95.2%[11]。^{11}C-乙酸盐也是在肾肿瘤中被研究较多的一种显像剂,其在肿瘤组织中的浓聚主要与细胞的脂肪合成及磷脂膜形成相关。肾 AML 的 ^{11}C-乙酸盐摄取程度显著高于肾癌[12],因此若肾占位的 ^{18}F-FDG 代谢不高,需进一步鉴别肾癌与肾 AML 时,可考虑行 ^{11}C-乙酸盐显像。

结合上述几种常见的肾实质肿瘤各自的影像学特征,可梳理出肾实质实性占位的大致诊断思路(图 5)。首先,若 CT、MR 上可见明确的脂肪成分,则考虑为肾 AML。其次,看 CT 和 MR 的强化程度及方式,若为明显的高强化,提示可能为 ccRCC、肾 AML 或 RO;若为中~低程度的强化,则可能为 PRCC、CRCC、RO 或肾 AML。除强化程度外,还应关注强化方式,ccRCC 多为"快进快出"的强化,而"快进慢出"的强化模式则多为肾 AML。然后再看 ^{18}F-FDG 的代谢,FDG 高代谢提示为高级别的 ccRCC 或 PRCC,有时也可能为 RO;若为 FDG 低代谢,则可能为低级别的 ccRCC 或 PRCC、CRCC、RO 或肾 AML。若要进一步排除或诊断 RO,可行 ^{99}Tc^{m}-MIBI 显像。此外,还应结合其他一些影像学征象,如 ccRCC 及 PRCC 常见钙化、坏死,而 CRCC 则密度均匀;肾 AML 由于含

图 3　肾乳头状细胞癌(Ⅱ型)患者(男,56 岁)腹部增强 CT 及 ^{18}F-FDG PET/CT 显像图。3A~3D.腹部增强 CT 示右肾中部占位(箭头示),增强扫描强不均匀,中~低程度强化;3E~3G. PET/CT 显像示右肾占位(箭头示),FDG 代谢明显增高,SUV_{max} 12.3　**图 4**　肾嫌色细胞癌患者(女,50 岁)腹部增强 CT 及 ^{18}F-FDG PET/CT 显像图。4A~4D.腹部增强 CT 示右肾中部占位(箭头示),平扫密度均匀,增强扫描各期为低强化;4E~4G. PET/CT 显像示右肾占位(箭头示),FDG 代谢不高,SUV_{max} 1.7

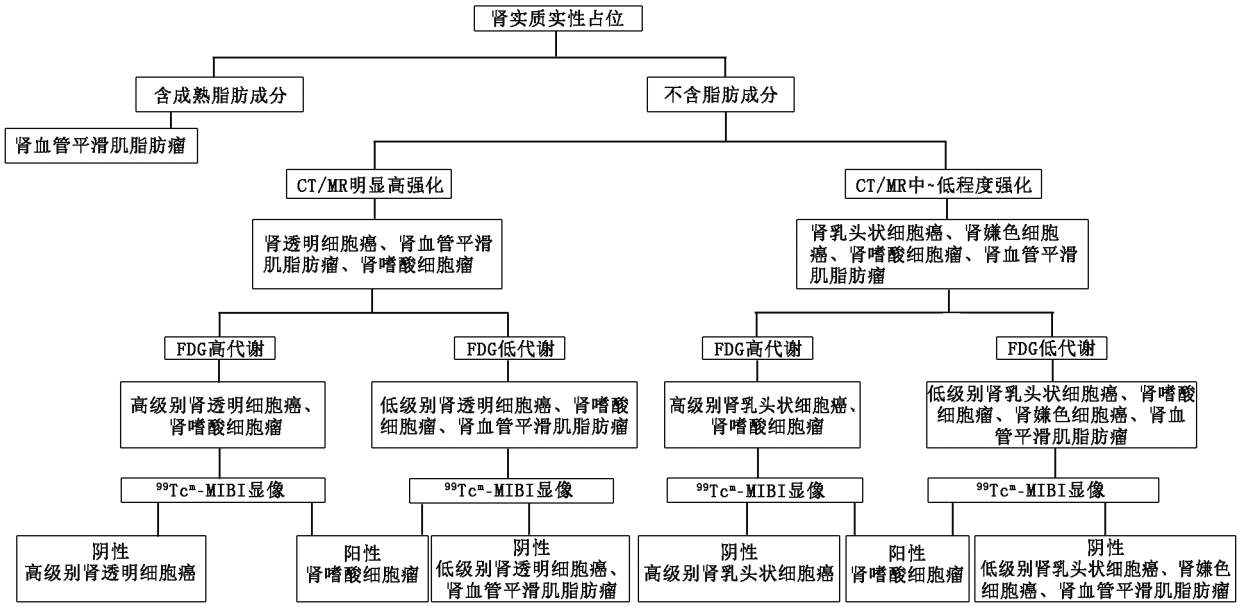

图 5　肾实质实性占位鉴别诊断思路。MIBI 为甲氧基异丁基异腈

脂肪成分,多数质地较软,对周围肾实质压迫较轻,可见“劈裂征”等。

回顾之前的病例 1、2,二者增强 CT 都表现为明显强化、“快进快出”,FDG 代谢程度不高,与正常肾实质相当,鉴别诊断应考虑低级别 ccRCC、肾 AML 或 RO。之后 2 例患者均接受了手术,病例 1 为 ccRCC(WHO 2 级),病例 2 为肾 AML。

^{18}F-FDG PET/CT 对肾占位的鉴别诊断有很大局限性,这就要求医师对肾占位的 CT、MR 等影像特征要更为熟悉,对病理特点和分子特征的理解要更深入,才能根据每种病变的不同影像征象做出综合判断。

利益冲突　所有作者声明无利益冲突

作者贡献声明　梁梦琳:研究实施、数据采集、论文撰写;罗亚平:研究指导、论文修改

参 考 文 献

[1] Takahashi M, Kume H, Koyama K, et al. Preoperative evaluation of renal cell carcinoma by using ^{18}F-FDG PET/CT[J]. Clin Nucl Med, 2015, 40(12): 936-940. DOI: 10.1097/RLU.0000000000000875.

[2] Wang HY, Ding HJ, Chen JH, et al. Meta-analysis of the diagnostic performance of [^{18}F]FDG-PET and PET/CT in renal cell carcinoma[J]. Cancer Imaging, 2012, 12: 464-474. DOI: 10.1102/1470-7330.2012.0042.

[3] Zhao Y, Wu C, Li W, et al. 2-[^{18}F]FDG PET/CT parameters associated with WHO/ISUP grade in clear cell renal cell carcinoma[J]. Eur J Nucl Med Mol Imaging, 2021, 48(2): 570-579. DOI: 10.1007/s00259-020-04996-4.

[4] Yamashita S, Ioritani N, Oikawa K, et al. Morphological subtyping of papillary renal cell carcinoma: clinicopathological characteristics and prognosis[J]. Int J Urol, 2007, 14(8): 679-683. DOI: 10.1111/j.1442-2042.2007.01805.x.

[5] Nakajima R, Nozaki S, Kondo T, et al. Evaluation of renal cell carcinoma histological subtype and fuhrman grade using ^{18}F-fluorodeoxyglucose-positron emission tomography/computed tomography[J]. Eur Radiol, 2017, 27(11): 4866-4873. DOI: 10.1007/s00330-017-4875-z.

[6] Lin CY, Chen HY, Ding HJ, et al. FDG PET or PET/CT in evaluation of renal angiomyolipoma[J]. Korean J Radiol, 2013, 14(2): 337-342. DOI: 10.3348/kjr.2013.14.2.337.

[7] Arnold RT, Myers DT. Visualization of renal angiomyolipoma on F-18 FDG PET/CT[J]. Clin Nucl Med, 2009, 34(8): 539-540. DOI: 10.1097/RLU.0b013e3181abb6cf.

[8] Blake MA, McKernan M, Setty B, et al. Renal oncocytoma displaying intense activity on ^{18}F-FDG PET[J]. AJR Am J Roentgenol, 2006, 186(1): 269-270. DOI: 10.2214/AJR.05.0110.

[9] Smith CJ, Wang MX, Feely M, et al. Oncocytoma: a differential consideration for an incidentally detected FDG-avid renal mass on PET/CT[J]. J Radiol Case Rep, 2017, 11(5): 27-33. DOI: 10.3941/jrcr.v11i5.3117.

[10] Rowe SP, Gorin MA, Solnes LB, et al. Correlation of ^{99m}Tc-sestamibi uptake in renal masses with mitochondrial content and multidrug resistance pump expression[J]. EJNMMI Res, 2017, 7(1): 80. DOI: 10.1186/s13550-017-0329-5.

[11] Laguna MP. Re: Prospective evaluation of ^{99m}Tc-sestamibi SPECT/CT for the diagnosis of renal oncocytomas and hybrid oncocytic/chromophobe tumors[J]. J Urol, 2016, 195(6): 1718-1719. DOI: 10.1016/j.juro.2016.03.028.

[12] Ho CL, Chen S, Ho KM, et al. Dual-tracer PET/CT in renal angiomyolipoma and subtypes of renal cell carcinoma[J]. Clin Nucl Med, 2012, 37(11): 1075-1082. DOI: 10.1097/RLU.0b013e318266cde2.

(收稿日期:2022-05-07)

· 读者 · 作者 · 编者 ·

关于论文写作中的“志谢”

对给予实质性帮助但不符合作者条件的单位或个人可在文后给予志谢,但必须征得志谢人的书面同意。被志谢者包括:(1)对研究提供资助的单位和个人、合作单位;(2)协助完成研究工作和提供便利条件的组织和个人;(3)协助诊断和提出重要建议的人;(4)给予转载和引用权的资料、图片、文献、研究思想和设想的所有者;(5)做出贡献又不能成为作者的人,如提供技术帮助和给予财力、物力支持的人,此时应阐明其支援的性质;(6)其他。不宜将应被志谢人放在作者的位置上,混淆作者和被志谢者的权利和义务。

本刊编辑部