· 临床研究 ·

原发乳腺弥漫性大 B 细胞淋巴瘤的^{18}F-FDG PET/CT 影像学分析及其价值

施启丰[1] 贺慧慧[2] 许紫鹏[1] 郁春景[2] 陈超波[1]
[1]无锡市锡山人民医院病理科,无锡 214105;[2]江南大学附属医院核医学科,无锡 214062
施启丰和贺慧慧对本文有同等贡献
通信作者:郁春景, Email: ycj_wxd1978@163.com;陈超波, Email: bobo19820106@gmail.com

【摘要】 **目的** 探究^{18}F-FDG PET/CT 在原发乳腺淋巴瘤(PBL)诊疗中的价值。**方法** 回顾性分析 2015 年 7 月至 2021 年 10 月间无锡市锡山人民医院和江南大学附属医院诊治的 6 例原发乳腺弥漫性大 B 细胞淋巴瘤(PB-DLBCL)患者(均为女性,年龄 46~79 岁)的临床资料及^{18}F-FDG PET/CT 影像资料。6 例患者共行 10 次^{18}F-FDG PET/CT 显像,分别用于化疗前基线评估(6 例共 6 次)、治疗反应评估(2 例共 3 次)、复发监测(1 例共 1 次)。^{18}F-FDG PET/CT 图像分析采用视觉分析和半定量分析(SUV_{max}),疗效评估采用 Deauville 评分法。**结果** 6 例患者均经病理诊断为 PB-DLBCL(3 例为穿刺病理,3 例为术后病理)。6 例患者化疗前均行^{18}F-FDG PET/CT 显像辅助诊断并评估分期,其中 3 例穿刺病理确诊患者基线^{18}F-FDG PET/CT 显像示单侧乳腺肿块 FDG 摄取异常增高,SUV_{max}分别为 23.0、52.9、33.6;另 3 例术后患者基线^{18}F-FDG PET/CT 显像示术区片状稍高密度影,FDG 摄取轻度弥漫性增高,SUV_{max}分别为 3.4、2.2、2.0。有 1 例患者(病例 2)基线 PET/CT 示左侧乳腺巨大肿块伴左侧腋窝淋巴结累及,化疗 4 程后 PET/CT 显像示双侧乳腺新增多处结节状摄取增高灶(Deauville 评分 4 分),随后更换方案化疗 3 程,治疗结束后 PET/CT 显像结果阴性(Deauville 评分 1 分)。另有 1 例患者(病例 4)术前常规影像检查仅发现右乳病灶及右腋窝淋巴结,术后 PET/CT 提示左乳病灶,治疗后 PET/CT 显像提示病灶代谢完全缓解(Deauville 评分 1 分),随访 7 个月余后再次行 PET/CT 评估发现肿瘤复发(Deauville 评分 5 分)。**结论** ^{18}F-FDG PET/CT 显像在 PB-DLBCL 患者诊疗的各阶段(诊断和初始分期、治疗反应评估及复发监测)中可以更好地进行全身评价并发挥重要作用。

【关键词】 淋巴瘤,大 B 细胞,弥漫性;乳腺肿瘤;正电子发射断层显像术;体层摄影术,X 线计算机;氟脱氧葡萄糖 F18

DOI:10.3760/cma.j.cn321828-20220623-00196

Analysis and evaluation of ^{18}F-FDG PET/CT imaging in primary breast diffuse large B cell lymphoma

Shi Qifeng[1], He Huihui[2], Xu Zipeng[1], Yu Chunjing[2], Chen Chaobo[1]
[1]Department of Pathology, Xishan People's Hospital of Wuxi City, Wuxi 214105, China; [2]Department of Nuclear Medicine, Affiliated Hospital of Jiangnan University, Wuxi 214062, China
Shi Qifeng and He Huihui are contributed equally to the article
Corresponding authors: Yu Chunjing, Email: ycj_wxd1978@163.com; Chen Chaobo, Email: bobo19820106@gmail.com

【**Abstract**】 **Objective** To evaluate the value of ^{18}F-FDG PET/CT in the diagnosis and treatment of primary breast lymphoma (PBL). **Methods** Clinical data and ^{18}F-FDG PET/CT imaging data of 6 patients (all females, age 46-79 years) with pathologically diagnosed primary breast diffuse large B cell lymphoma (PB-DLBCL) in Xishan People's Hospital of Wuxi City and Affiliated Hospital of Jiangnan University from July 2015 to October 2021 were analyzed retrospectively. A total of 10 ^{18}F-FDG PET/CT scans were done for primary staging (6 scans of 6 patients), evaluation of treatment response (3 scans of 2 patients), and recurrence detection (1 scan of 1 patient). ^{18}F-FDG PET/CT image analysis was performed qualitatively (visually) and semi-quantitatively (SUV_{max}). Treatment response was evaluated by Deauville scores. **Results** All 6 patients were diagnosed pathologically as PB-DLBCL (3 patients by core needle biopsy, 3 patients by biopsy after lumpectomy). All 6 patients were staged using baseline ^{18}F-FDG PET/CT before chemotherapy. For 3 patients diagnosed by core needle biopsy, baseline ^{18}F-FDG PET/CT showed unilateral breast lesion with high FDG uptake (SUV_{max}: 23.0, 52.9, and 33.6). For 3 postoperative patients, baseline ^{18}F-FDG

PET/CT showed flocculent soft tissue density in the operative area with low FDG uptake (SUV_{max}: 3.4, 2.2 and 2.0). Patient No.2 showed a large left breast mass with left axillary lymph node involvement by baseline PET/CT, and multiple nodular uptakes in bilateral breast (Deauville score of 4) after 4 courses of chemotherapy and negative result (Deauville score of 1) after 3 courses of new chemotherapy regimens by PET/CT. Patient No.4 showed right breast lesion and right axillary lymph nodes by routine preoperative imaging examination, but left breast lesion by postoperative PET/CT. According to the results of ^{18}F-FDG PET/CT, patient No.4 was with complete response (Deauville score of 1) after treatment, but recurrence (Deauville score of 5) occurred after 7 months follow-up. **Conclusion** ^{18}F-FDG PET/CT can play an important role in every step of management (diagnosis and staging, treatment response evaluation and detection of recurrence) in patients with PB-DLBCL.

【Key words】 Lymphoma, large B-cell, diffuse; Breast neoplasms; Positron-emission tomography; Tomography, X-ray computed; Fluorodeoxyglucose F18

DOI:10.3760/cma.j.cn321828-20220623-00196

原发乳腺淋巴瘤(primary breast lymphoma, PBL)临床罕见,病理类型以弥漫性大 B 细胞(diffuse large B cell lymphoma, DLBCL)最常见[1]。PBL 缺乏特征性临床表现及特异性影像学表现,易误诊,导致影响临床诊疗方案的选择。乳腺切除术对 PBL 患者预后的价值尚存争议,化疗或放疗能有效降低复发率[2]。不同的分期预示着预后差别,正确的诊断和分期对 PBL 治疗方案的选择至关重要。^{18}F-FDG PET/CT 显像已广泛用于淋巴瘤患者的诊断和分期、治疗反应及预后评估。本研究报道了 6 例经病理确诊的原发乳腺 DLBCL(primary breast DLBCL, PB-DLBCL)患者的^{18}F-FDG PET/CT 显像,探讨其在 PBL 诊疗中的价值。

资料与方法

1.临床资料。回顾性分析 2015 年 7 月至 2021 年 10 月经无锡市锡山人民医院和江南大学附属医院病理诊断为 PB-DLBCL 的患者,均为女性,年龄 46~79(63.8±13.6)岁。纳入标准[3]:(1)病理明确诊断为乳腺 DLBCL;(2)除同侧腋窝淋巴结受累外,无其他淋巴结累及;(3)无其他器官或组织淋巴瘤病史。排除标准:(1)非乳腺原发性 DLBCL;(2)合并其他脏器大 B 细胞淋巴瘤;(3)未能配合环磷酰胺+阿霉素+长春新碱+泼尼松(cyclophosphamide+doxorubicin+vincristine+prednisone, CHOP)方案治疗和随访。本研究符合《赫尔辛基宣言》的原则。

2. ^{18}F-FDG PET/CT 显像。6 例患者共行 10 次 ^{18}F-FDG PET/CT 显像,分别用于化疗前基线评估(6 例共 6 次)、治疗反应评估(2 例共 3 次)、复发监测(1 例共 1 次)。采用德国 Siemens Biography 64 TruePoint 型 PET/CT 仪,^{18}F-FDG 由日本住友公司回旋加速器及 FDG 4IN1 合成模块生产,放化纯>95%。患者检查前禁食 4~6 h,控制血糖低于 11.1 mmol/L。按患者体质量静脉注射^{18}F-FDG 5.55 MBq/kg, 50~70 min 后采集图像,显像前嘱患者排空膀胱并饮水约 200 ml。CT 图像扫描参数:管电压 120 kV,管电流 170 mA,螺距 0.8,层厚 5 mm;PET 图像采集:体部每个床位 1.5~2.0 min,头部每个床位 3 min。

3.图像分析。所有 PET/CT 图像由 2 位有 PET/CT 诊断经验的核医学科医师用 TrueD 软件分别独立阅片,观察病灶形态、大小、CT 值及 FDG 代谢情况,进行视觉分析和半定量分析(SUV_{max}),疗效评估采用 Deauville 评分法。

结　　果

1.患者一般资料(表 1)。6 例 PB-DLBCL 病理确诊患者中,3 例行超声引导下粗针穿刺,3 例行乳腺肿块切除手术。单侧乳腺淋巴瘤 5 例,其中 4 例伴患侧腋窝淋巴结累及;双侧乳腺淋巴瘤 1 例,伴右侧腋窝淋巴结累及。美国国立综合癌症网络-国际预后指数(National Comprehensive Cancer Network-International Prognostic Index, NCCN-IPI)评分均为 1 分,低危。

2. PB-DLBCL 患者^{18}F-FDG PET/CT 影像分析。6 例患者化疗前均行基线^{18}F-FDG PET/CT 显像(表 1)。3 例穿刺患者的基线^{18}F-FDG PET/CT 显像示单侧乳腺肿块 FDG 摄取异常增高,SUV_{max} 分别为 23.0、52.9、33.6;3 例术后患者基线^{18}F-FDG PET/CT 显像示术区片状稍高密度影,FDG 摄取轻度弥漫性增高,SUV_{max} 分别为 3.4、2.2、2.0。除有 3 例患者腋窝淋巴结累及外(另 2 例患者淋巴结已切除),余均未见其他淋巴结或结外器官累及。

3.基于患者分析^{18}F-FDG PET/CT 显像对 PB-DLBCL 患者的作用。(1)病例 2 基线 PET/CT 显像(图 1A~1D)示左侧乳腺巨大肿块伴左侧腋窝淋巴结累及,予利妥昔单克隆抗体+CHOP(rituximab+CHOP, R-CHOP)方案化疗 4 程;4 程化疗后行^{18}F-FDG PET/CT显像(图1E~1G)评估疗效,双侧乳腺

表 1 6 例 PB-DLBCL 患者临床资料及化疗前基线 ^{18}F-FDG PET/CT 显像结果

患者编号	年龄（岁）	病理获取方法	腋窝淋巴结累及	分期分组	NCCN-IPI 评分	乳腺病灶大小（mm×mm）	乳腺病灶 SUV_{max}	腋窝淋巴结大小（mm×mm）	腋窝淋巴结 SUV_{max}
1	65	右乳粗针穿刺	是	ⅡE 期 A 组	1 分	48.0×43.0	23.0	10.0×9.8	2.7
2	46	左乳粗针穿刺	是	ⅡE 期 A 组	1 分	61.0×58.0	52.9	23.0×21.0	30.8
3	77	右乳粗针穿刺	否	ⅠE 期 A 组	1 分	85.9×58.0	33.6	无	无
4	50	双乳+右侧腋窝手术	是	ⅡE 期 A 组	1 分	40.0×32.0[a]	10.3[a]	NA	NA
5	66	左乳+左侧腋窝手术	是	ⅡE 期 A 组	1 分	NA	NA	NA	NA
6	79	右乳手术	是	ⅡE 期 A 组	1 分	NA	NA	20.3×16.4	19.0

注：[a] 为左侧乳腺结果；NA 为术后不可测量，NCCN-IPI 为美国国立综合癌症网络-国际预后指数，PB-DLBCL 为原发乳腺弥漫性大 B 细胞淋巴瘤

新增多处结节状摄取增高灶（SUV_{max} 为 4.2），考虑淋巴瘤浸润（Deauville 评分 4 分）。随后更改方案化疗 3 程，乳腺 MRI 提示双乳内多发类结节样强化灶，乳腺穿刺病理示乳腺病。化疗结束 3 个月余再次行 ^{18}F-FDG PET/CT 显像（图 1H）评估疗效，未见异常 FDG 摄取灶（Deauville 评分 1 分）。遂予自体干细胞移植回输治疗后定期随访 3 年余，至今未出现复发。

（2）病例 4 术后病理诊断为右乳 DLBCL，生发中心起源，腋窝淋巴结（1/27）见瘤细胞累及，左乳乳腺病伴导管上皮增生。为进一步了解淋巴瘤临床分期，于术后第 26 天行 ^{18}F-FDG PET/CT 显像（图 2A，2B），结果示右侧乳腺术后缺如，右侧胸壁术区见轻度摄取增高，SUV_{max} 为 3.4；左侧乳腺内上象限肿块切除术后，术区腺体密度不均匀，轻度摄取增高，SUV_{max} 为 3.1；左侧乳腺外上象限见异常团块状放射性浓聚灶，大小约 40.0 mm×32.0 mm，SUV_{max} 为 10.3，同机 CT 平扫示对应部位呈等密度区，PET/CT 诊断为 PB-DLBCL ⅡE 期。予 CHOP 方案化疗 6 程，末次化疗 24 d 后行 ^{18}F-FDG PET/CT 显像（图 2C，2D）评估疗效，结果示左侧乳腺外病灶 FDG 摄取未见异常（Deauville 评分 1 分）；全身骨髓化疗后反应性改变，疗效评估为完全缓解。继续予 3 程甲氨蝶呤（4.67 g）化疗后定期随诊 7 个月余后，患者出现反复发热（最高体温 39.5 ℃）伴全身骨痛，为评估全身情况再次行 ^{18}F-FDG PET/CT 显像（图 2E~2H），结果示左侧乳腺术后残余腺体组织密度不均匀，FDG 摄取弥漫性增高，SUV_{max} 为 5.5；扫描范围内骨骼多发溶骨性骨质破坏，FDG 摄取异常增高，SUV_{max} 为 11.6，考虑淋巴瘤复发（Deauville 评分 5 分）。

讨　论

PBL 临床较为罕见，占乳腺恶性肿瘤的比例不足 1%，占结外非霍奇金淋巴瘤的比例不足 2%[1,4]，患者发病中位年龄为 60~65 岁，近年来发病率显著上升，并有年轻化的趋势[2]。患者初诊最常见的临床症状为单侧乳房无痛性肿块，约 40% 伴同侧腋窝肿大淋巴结，乳腺局部炎性表现如皮肤红斑、橘皮样改变等与淋巴瘤浸润程度相关，而淋巴瘤 B 症状（发热、体质量减轻、夜间盗汗）少见[1]。PBL 在乳腺彩色多普勒超声及钼靶检查时缺乏特征性影像学表现，易误诊为乳腺癌。本研究中的 6 例患者就诊时以单侧乳腺无痛性肿块为唯一临床表现，影像学检查提示恶性病变可能大，需病理学检查进一步确诊，但穿刺活组织检查（简称活检）可因组织细胞受到挤压变形而诊断困难，淋巴结病灶也偶可和反应性淋巴组织增生相混淆[5]。本研究有 1 例患者（病例 3）第 1 次穿刺未能取得可供病理诊断的组织，第 2 次穿刺病理诊断 DLBCL；另有 1 例患者（病例 4）穿刺病理见异型细胞但未能进一步定性，临床初诊为右侧乳腺浸润性癌而行手术治疗。

乳腺淋巴瘤既可为继发淋巴瘤，也可为 PBL。^{18}F-FDG PET/CT 在鉴别诊断 PBL 和继发乳腺淋巴瘤中具有重要的价值。本研究的 6 例患者，除乳腺及患侧淋巴结累及以外，基线 ^{18}F-FDG PET/CT 显像未见其他淋巴结或结外器官累及，为临床诊断 PB-DLBCL 提供了可靠的依据。同时基线 ^{18}F-FDG PET/CT 显像示 3 例患者腋窝淋巴结累及、3 例患者不伴腋窝淋巴结累及（1 例不累及淋巴结，2 例为淋巴结病灶术后），体现了 PET/CT 对肿瘤患者全面评估的优势，有助于临床准确分期。此外，PBL 单侧还是双侧乳腺受累、病理类型也是预后的重要影响因素，双乳受累患者以孕期或产后 Burkitt 淋巴瘤为主，PB-DLBCL 比其他病理类型预后更差[1]。有研究表明，细胞来源也是影响 PB-DLBCL 患者预后的重要因素。根据 PB-DLBCL 患者免疫组织化学结果可分为生发中心 B 细胞型和非生发中心 B 细胞型。生发中心起源 PB-DLBCL 对 R-CHOP 方案化疗敏感，较非生发中

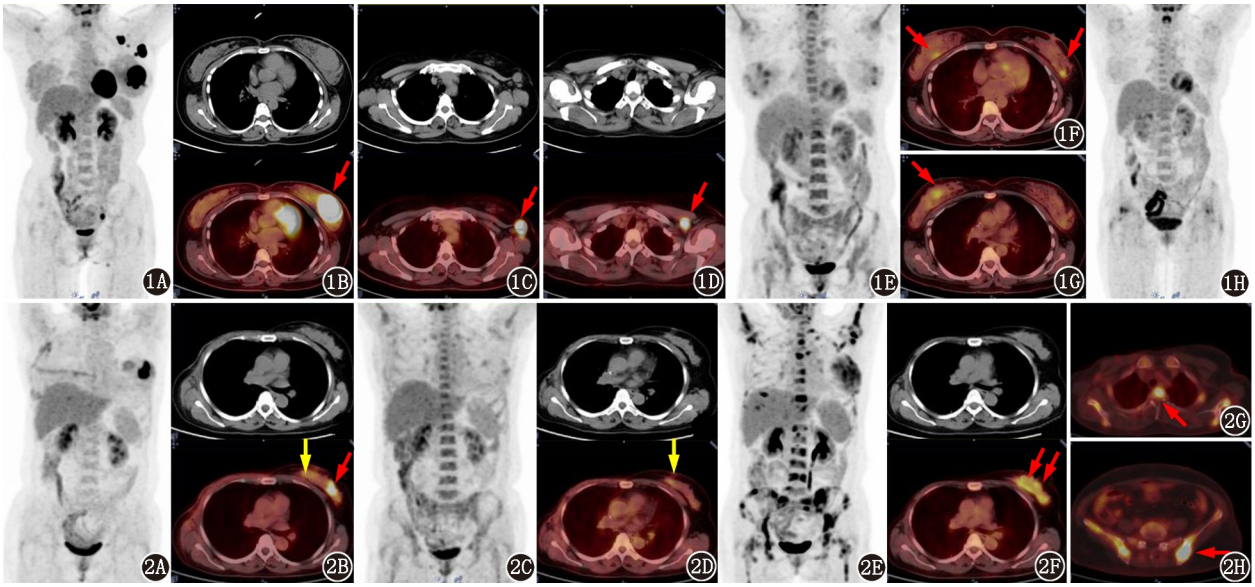

图 1　原发乳腺弥漫大 B 细胞淋巴瘤患者(女,46 岁)多次^{18}F-FDG PET/CT 显像图。1A~1D.基线 PET/CT 示左侧乳腺(1B)及左侧腋窝(1C,1D)多发淋巴瘤病灶(箭头示);1E~1G.利妥昔单克隆抗体+环磷酰胺+阿霉素+长春新碱+泼尼松(R-CHOP)方案化疗 4 程后 PET/CT 复查,结果示双侧乳腺新增多处结节状摄取增高灶(箭头示);1H.更改方案化疗 3 程后 PET/CT 复查未见异常显像剂摄取灶　**图 2**　原发乳腺弥漫性大 B 细胞淋巴瘤患者(女,50 岁)右侧乳腺术后多次^{18}F-FDG PET/CT 显像图。2A,2B.基线 PET/CT 显像示右侧乳腺淋巴瘤术后改变,左侧乳腺外上象限淋巴瘤病灶(红箭头示),左侧乳腺内上象限术后改变(黄箭头示);2C,2D.环磷酰胺+阿霉素+长春新碱+泼尼松(CHOP)方案化疗 6 程后 PET/CT 复查示左侧乳腺淋巴瘤病灶(箭头示)消退;2E~2H.定期随诊 7 个月后 PET/CT 复查示左侧乳腺(2F;箭头示)及全身多处骨髓(2G,2H;箭头示)浸润

心起源 PB-DLBCL 预后更佳[6]。本研究的 6 例患者均为生发中心起源 PB-DLBCL,予 CHOP 或 R-CHOP 方案化疗后均得到完全缓解。病例 4 为双侧 PB-DLBCL 患者,伴一侧腋窝淋巴结受累,虽然 CHOP 方案化疗 6 程后达完全缓解,但随诊 7 个月后复发并全身骨髓浸润,预后不太乐观,后该例失访。

^{18}F-FDG PET/CT 显像已广泛用于淋巴瘤患者的初始分期、再分期、早期治疗反应及疗效评估、预后预测。《淋巴瘤^{18}F-FDG PET/CT 及 PET/MR 显像临床应用指南(2021 版)》指出,对于 DLBCL 推荐使用 PET 进行中期检查[7],但其使用时机尚未完全明确,如果将 PET 显像结果直接用于指导治疗方案的更改,推荐对残余病灶再次行活检以确认阳性结果。本研究中病例 2 基线 PET/CT 显像示左侧乳腺巨大肿块伴左侧腋窝淋巴结累及,化疗 4 程后 PET/CT 显像示双乳多发局灶性 FDG 代谢增高灶,随后更换方案化疗 3 程,该患者化疗结束后 3 个月余行第 3 次 PET/CT 显像结果阴性,疗效评价为完全缓解。而对于治疗后随诊中的患者,如怀疑复发,推荐使用^{18}F-FDG PET/CT 显像以进行全身评估。本研究中病例 4 术前常规影像检查仅发现右乳病灶及右腋窝淋巴结,左乳病灶被遗漏,术后的 PET/CT 提示了左乳病灶,并在治疗后 PET/CT 评价提示病灶代谢完全缓解,但患者在病情稳定 7 个月后出现反复发热、骨痛等全身症状,再次行^{18}F-FDG PET/CT 评估发现肿瘤复发,这表明 PET/CT 在患者治疗过程中不同时间节点可提供准确的评价信息,利于临床诊疗计划的制订。

根治性手术不推荐用于 PBL 治疗,因其创伤大且对患者预后无显著改善,且会推迟化疗时间[1,8]。对于 PB-DLBCL 的化疗方案选择以蒽环类药物为基础,其中 R-CHOP 方案最为常用,多为 6~8 个周期[8]。本研究中病例 4 根据穿刺病理,临床初诊为左乳浸润癌,故行手术治疗,如能在术前行 PET/CT,可能会因发现双乳病灶而改变诊疗计划;在术后病理诊断明确 PB-DLBCL 后及时启动 CHOP 方案化疗,且予鞘内注射及 3 程大剂量甲氨蝶呤化疗以预防中枢神经系统复发,患者于 6 程化疗后取得完全缓解后 7 个月疾病复发。放疗对 PBL 效果有限,仅可用于辅助治疗,减少局部肿瘤复发。

PBL 临床较罕见,初诊易误诊,其诊断依赖病理及免疫组织化学检查,同时需排除其他淋巴结及结外器官累及。结合^{18}F-FDG PET/CT 可以更好地进行全身评价,在诊疗过程中发挥重要作用,为患者的肿瘤分期和疗效评价提供客观、准确的影像与代谢信息,为临床诊疗提供一定的参考依据。

利益冲突 所有作者声明无利益冲突

作者贡献声明 施启丰、贺慧慧:研究实施、论文撰写;许紫鹏:统计分析;郁春景、陈超波:研究指导、论文修改、经费支持

参 考 文 献

[1] Raj SD, Shurafa M, Shah Z, et al. Primary and secondary breast lymphoma: clinical, pathologic, and multimodality imaging review [J]. Radiographics, 2019, 39(3): 610-625. DOI: 10.1148/rg.2019180097.

[2] Jennings WC, Baker RS, Murray SS, et al. Primary breast lymphoma: the role of mastectomy and the importance of lymph node status [J]. Ann Surg, 2007, 245(5): 784-789. DOI: 10.1097/01.sla.0000254418.90192.59.

[3] Wiseman C, Liao KT. Primary lymphoma of the breast[J]. Cancer, 1972, 29(6): 1705-1712. DOI: 10.1002/1097-0142(197206)29:6<1705: : aid-cncr2820290640>3.0.co;2-i.

[4] Shim E, Song SE, Seo BK, et al. Lymphoma affecting the breast: a pictorial review of multimodal imaging findings[J]. J Breast Cancer, 2013, 16(3): 254-265. DOI: 10.4048/jbc.2013.16.3.254.

[5] Kuroda H, Tamaru J, Takeuchi I, et al. Primary diffuse large B-cell lymphoma of the breast[J]. Breast Cancer, 2007, 14(3): 317-322. DOI: 10.2325/jbcs.14.317.

[6] Hans CP, Weisenburger DD, Greiner TC, et al. Confirmation of the molecular classification of diffuse large B-cell lymphoma by immunohistochemistry using a tissue microarray[J]. Blood, 2004, 103(1): 275-282. DOI: 10.1182/blood-2003-05-1545.

[7] 中华医学会核医学分会.淋巴瘤^{18}F-FDG PET/CT 及 PET/MR 显像临床应用指南(2021 版)[J].中华核医学与分子影像杂志, 2021, 41(3): 161-169. DOI: 10.3760/cma.j.cn321828-20210129-00018.

Chinese Society of Nuclear Medicine. Clinical practice guideline of ^{18}F-FDG PET/CT and PET/MR in lymphoma (2021 edition)[J]. Chin J Nucl Med Mol Imaging, 2021, 41(3): 161-169. DOI: 10.3760/cma.j.cn321828-20210129-00018.

[8] Luo H, Yi P, Wang W, et al. Clinicopathological features, treatment, and prognosis in primary diffuse large B cell lymphoma of the breast: a retrospective study of 46 patients[J]. Med Sci Monit, 2019, 25: 8671-8682. DOI: 10.12659/MSM.917550.

(收稿日期:2022-06-23)

· 读者 · 作者 · 编者 ·

中华医学会系列杂志论文作者署名规范

为尊重作者的署名权,弘扬科学道德和学术诚信精神,中华医学会系列杂志论文作者署名应遵守以下规范。

一、作者署名

中华医学会系列杂志论文作者姓名在题名下按序排列,排序应在投稿前由全体作者共同讨论确定,投稿后不应再作改动,确需改动时必须出示单位证明以及所有作者亲笔签名的署名无异议书面证明。

作者应同时具备以下 4 项条件:(1)参与选题和设计,或参与资料的分析与解释者;(2)撰写论文或对其学术内容的重要方面进行关键修改者;(3)对最终要发表的论文版本进行全面的审阅和把关者;(4)同意对论文的所有方面负责,保证对涉及研究工作的任何部分的准确性和科研诚信的问题进行恰当的调查,并及时解决者。仅参与获得资金或收集资料者不能列为作者,仅对科研小组进行一般管理者也不宜列为作者。

二、通信作者

每篇论文均需确定一位能对该论文全面负责的通信作者。通信作者应在投稿时确定,如在来稿中未特殊标明,则视第一作者为通信作者。集体署名的论文应将对该文负责的关键人物列为通信作者。规范的多中心或多学科临床随机对照研究,如主要责任者确实超过一位的,可酌情增加通信作者。无论包含几位作者,均需标注通信作者,并注明其 Email 地址。

三、同等贡献作者

不建议著录同等贡献作者,需确定论文的主要责任者。确需著录同等贡献作者时,可在作者单位项后另起一行著录“××和××对本文有同等贡献”,英文为“×× and ×× are contributed equally to the article”。英文摘要中如同等贡献者为第一作者且属不同单位,均需著录其单位。同一单位同一科室作者不宜著录同等贡献。作者申请著录同等贡献时需提供全部作者的贡献声明,期刊编辑委员会进行核查,必要时可将作者贡献声明刊登在论文结尾处。

中华医学会杂志社