· 感兴趣病例分享 ·

脾门区多形性玻璃样变血管扩张性肿瘤:增强 CT 及 ^{18}F-FDG PET/MR 成像 1 例

陈博[1]　郑绍微[2]　杜雪梅[1]

[1]大连医科大学附属第一医院核医学科,大连 116011;[2]大连医科大学附属第一医院放射科,大连 116011

通信作者:杜雪梅, Emai: duxm917@163.com

基金项目:大连市医学科学研究计划项目(2212010)

DOI:10.3760/cma.j.cn321828-20240401-00121

患者女,52 岁,无明显诱因腹胀 1 个月余。实验室检查:糖类抗原 19-9 为 30.98(0~27.00) kU/L,余血清肿瘤标志物、血常规、血红细胞沉降率(简称血沉)及 C 反应蛋白均正常。增强 CT 示左上腹部脾门区富血供肿块(图 1A~1D),遂行 ^{18}F-FDG(本院自行制备)PET/CT(德国 Siemens, Biograph64)体部成像,并加采腹部 PET/MR(上海联影医疗科技股份有限公司,uPMR790),结果示脾门区肿块 FDG 摄取不均匀性稍增高,同机 MRI 亦呈异常信号,考虑良性或低度恶性肿瘤(图 1E~1J)。术中探查肿瘤位于脾门区,大体病理可见肿物柔软,包膜完整,血运丰富,切面灰棕色,呈多腔室排列外观;光学显微镜下肿瘤组织富含薄壁扩张血管、管壁附纤维素样物质(图 1K,1L)。免疫组织化学检测结果:CD34(+),转录因子 SRY-box transcription factor-10(SOX-10)抗体(-),S-100 蛋白(-)。考虑软组织多形性玻璃样变血管扩张性肿瘤(pleomorphic hyalinizing angiectatic tumor, PHAT)。

利益冲突　所有作者声明无利益冲突

作者贡献声明　陈博:资料收集、论文撰写;郑绍微:资料收集;杜雪梅:论文修改

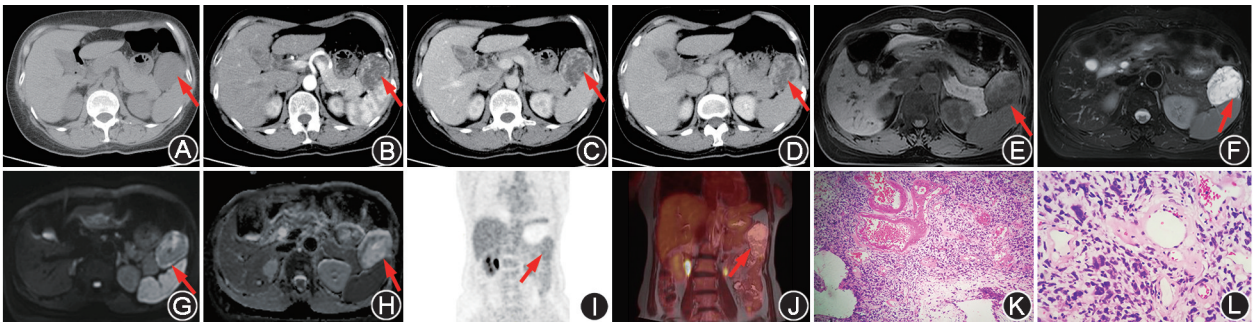

图 1　脾门区多形性玻璃样变血管扩张性肿瘤(PHAT)患者(女,52 岁)增强 CT 及 ^{18}F-FDG PET/MR 成像图(箭头示病灶)及病理检测图。CT 平扫(A)示脾门区肿块,CT 值约 14~32 HU,边界清晰,增强扫描(B~D)呈不均匀持续强化,动脉期、静脉期及延迟期平均 CT 值分别约 108、126 和 106 HU;^{18}F-FDG PET/MR 示脾门区病变大小约 8.0 cm×5.3 cm×4.2 cm,T_1 加权成像(E)呈等、稍低混杂信号,T_2 加权成像(F)呈等高混杂信号,弥散加权成像(G)呈不均匀稍高信号(b=800 s/mm^2),表观弥散系数图(H)未见信号衰减,FDG 摄取(I,J)稍增高,SUV_{max} 约 3.2;HE 染色[K(×100),L(×400)]见大小不一、薄壁的扩张血管簇,周围伴透明质沉积,部分血管被大量粉末状纤维蛋白包裹,血管间肿瘤细胞呈多形性,核染色质细腻、核分裂象不易见。PHAT 是罕见的软组织源性肿瘤,其生长缓慢,但具局部侵袭性,常见于成人躯干和四肢的远端,以踝关节或足部多见。病变多位于皮下组织或肌肉内,很少发生于体腔深部[1-2]。本例 PHAT 发生在脾门区,增强 CT 表现似恶性软组织肿瘤的富血供强化模式,但弥散加权成像表现及稍高的 ^{18}F-FDG 亲和力更趋向良性病变。虽然本病最终需依据病理学诊断,但多模态影像能够提供多参数的诊断信息[3],提高影像科医师对此类疾病的识别能力

参 考 文 献

[1] Choi JH, Ro JY. The 2020 WHO classification of tumors of bone: an updated review[J]. Adv Anat Pathol, 2021, 28(3): 119-138. DOI:10.1097/PAP.0000000000000293.

[2] Balasubiramaniyan V, Muduly D, Samal S, et al. Pleomorphic hyalinizing angiectatic tumor of the mesorectum: a rare case and review of literature[J]. Autops Case Rep, 2019, 9(3): e2019097. DOI: 10.4322/acr.2019.097.

[3] Spick C, Herrmann K, Czernin J. ^{18}F-FDG PET/CT and PET/MRI perform equally well in cancer: evidence from studies on more than 2,300 patients[J]. J Nucl Med, 2016, 57(3): 420-430. DOI:10.2967/jnumed.115.158808.

(收稿日期:2024-04-01)