· 病例报告 ·

# 肺原发性脑膜瘤$^{18}$F-FDG PET/CT 显像 1 例及文献复习

徐密密　陈冬河　赵葵　苏新辉
浙江大学医学院附属第一医院核医学科 PET 中心,杭州　310003
通信作者:苏新辉, Email: suxinhui@zju.edu.cn
DOI:10.3760/cma.j.cn321828-20220129-00027

**$^{18}$F-FDG PET/CT imaging of primary pulmonary meningioma: a case report and review of the literature**

*Xu Mimi, Chen Donghe, Zhao Kui, Su Xinhui*
*PET Center, Department of Nuclear Medicine, the First Affiliated Hospital, College of Medicine, Zhejiang University, Hangzhou 310003, China*
*Corresponding author: Su Xinhui, Email: suxinhui@zju.edu.cn*
DOI:10.3760/cma.j.cn321828-20220129-00027

患者女,47 岁,因“体格检查发现肺占位 1 个月余”就诊。CT(图 1)示:左肺门旁类圆形肿块,内见“树枝”状钙化,增强后轻度略不均匀强化。实验室检查(括号内为正常参考值):糖类抗原(carbohydrate antigen, CA)125 109.2(0~35.0) kU/L,余指标未见明显异常。头体部$^{18}$F-FDG PET/CT(德国 Siemens Biograph Sensation 16 型)显像(图 2)示:左肺下叶近肺门旁见一肿块影,内伴线样钙化,大小约 55 mm×74 mm,跨左肺斜裂生长,部分累及左肺上叶,FDG 摄取中度增高,$SUV_{max}$ 为 4.4;左肺门淋巴结肿大,FDG 摄取未见增高。支气管镜示:左上舌支开口狭窄;左下基底支开口黏膜浸润隆起,开口狭窄。为明确诊断,行超声支气管镜检查,在左下基底支开口见一肿物,于肿物处行超声内镜引导下的经支气管针吸活组织检查术。病理示:光学显微镜下见黏膜组织内团巢样细胞生长、极破碎小组织内亦见少量神经内分泌细胞团巢;免疫组织化学检查:P40(-),细胞角蛋白(cytokeratin, CK)7(-),甲状腺转录因子-1(thyroid transcription factor-1, TTF-1;-),新天冬氨酸蛋白酶 A(Napsin A;-),CK5/6(-), Ventana(-),CD56(+),突触素(synaptophysin, Syn;-),嗜铬粒蛋白 A(chromogranin A, CgA;-),细胞增殖核抗原 Ki-67(<1%),诊断:(左下基底开口穿刺标本)弥漫型神经内分泌细胞增生或低级别神经内分泌肿瘤(类癌可能)。

综合各项检查后行手术治疗,术中探查显示肿块位于左下肺,大小约 60 mm×80 mm,质硬,部分侵犯左上肺舌段肺组织;纵隔淋巴结多发肿大。术后常规病理示:光学显微镜下见肿瘤细胞呈梭形,束状、漩涡样排列,侵犯支气管壁(图 3);免疫组织化学检查:广谱角蛋白[CK(pan);-](图 4A),Ki-67(5%~10%;+),CD34(血管+),S-100(-),上皮膜抗原(epithelial membrane antigen, EMA;+;图 4B),D2-40(+;图 4C),CgA(-),Syn(-),生长抑素受体 2(somatostatin receptor 2, SSTR2;+;图 4D),P53(散在弱+),胶质纤维酸性蛋白(glial

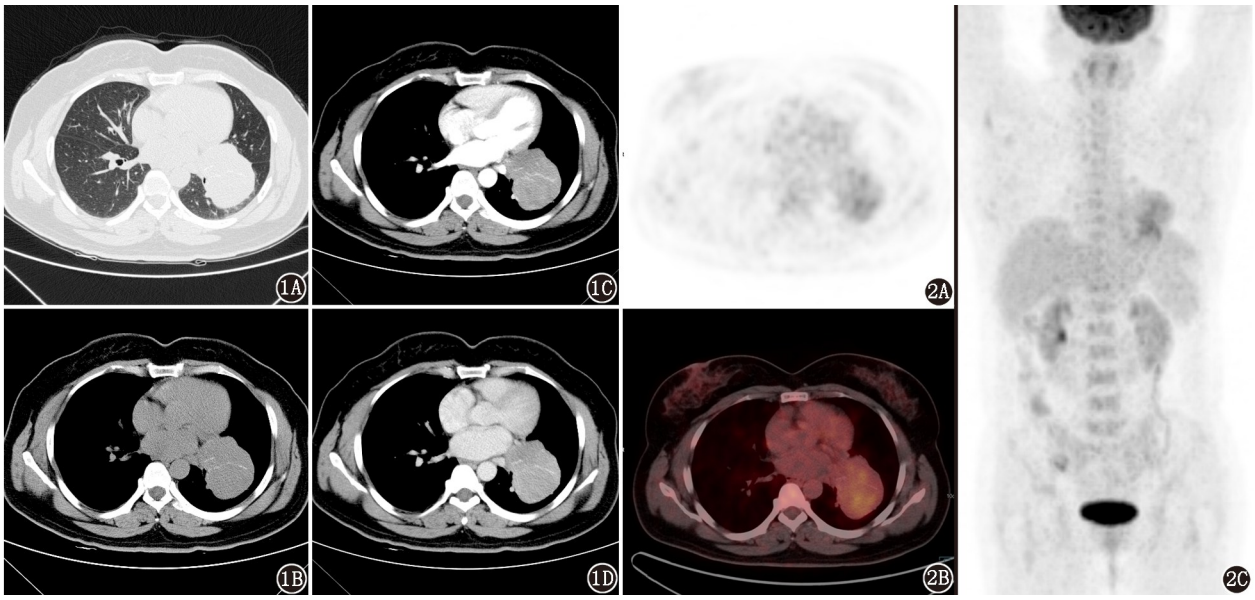


**图 1**　肺原发性脑膜瘤(PPM)患者(女,47 岁)胸部 CT(平扫+增强)检查图。1A,1B. CT 平扫肺窗及纵隔窗示左肺肿块跨斜裂生长,肿块内见线样钙化;1C,1D. CT 增强动脉期及静脉期见轻度略不均匀强化　**图 2**　同一患者$^{18}$F-FDG PET/CT 显像图。PET 图(2A)及 PET/CT 融合图(2B)可见左肺肿块,$^{18}$F-FDG 摄取中度增高,$SUV_{max}$ 为 4.4;全身最大密度投影(2C)图示左肺肿块呈中度代谢增高

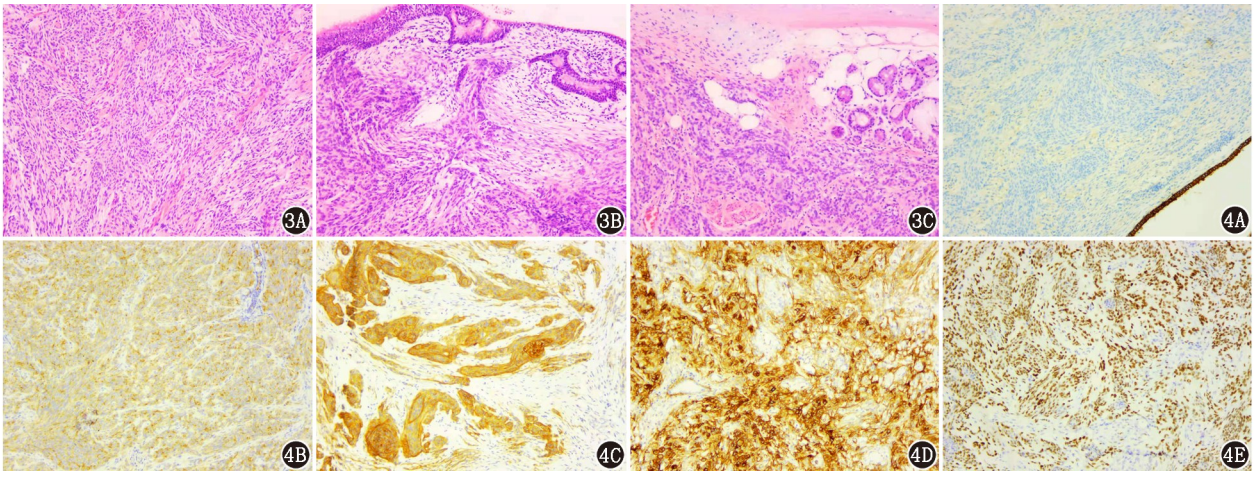


**图 3**　肺原发性脑膜瘤(PPM)患者(女,47 岁)病理检查图(HE ×100)。3A.肿瘤细胞呈梭形,束状、漩涡样排列;3B.正常支气管上皮;3C.肿瘤细胞侵犯支气管壁　**图 4**　同一患者免疫组织化学检查图[链霉菌抗生物素蛋白-过氧化物酶连结(SP)法 ×100]。4A.广谱角蛋白[CK(pan)]阴性;4B.上皮膜抗原(EMA)阳性;4C. D2-40 阳性;4D.生长抑素受体 2(SSTR2)阳性;4E.孕激素受体(PR)阳性

fibrillary acidic protein, GFAP;-),孕激素受体(progestogen receptor, PR;+;图 4E),信号转导及转录激活蛋白 6(signal transducer and activator of transcription 6, STAT6;-),结蛋白(Desmin;-),CD117(-),SOX10(-),SS18(BA) 荧光原位杂交(fluorescence *in situ* hybridization, FISH;-),CD10(-),诊断为脑膜瘤,无淋巴结转移。PET/CT 及 MR 显像提示中枢系统未发现脑膜瘤,遂诊断为肺原发性脑膜瘤(primary pulmonary meningioma, PPM)。术后半年随访未见复发。

**讨论**　PPM 属于肺内异位脑膜瘤,临床罕见[1],其发病机制尚不清楚,组织学来源可能是沿颅神经鞘分布的蛛网膜细胞发生颅外种植或蛛网膜细胞的异位胚胎巢发生增殖[2]。2015 年 WHO 胸部肿瘤分类(第 4 版)中将 PPM 归类为异位脑膜瘤[3],自 1982 年 Kemnitz 等[4]首次报道后,现国内外文献报道近 60 例,其中国内报道不足 20 例[5]。

目前认为 PPM 女性发病偏多,40~60 岁为好发年龄,多数无临床症状,少数因瘤体较大出现咳嗽,或累犯邻近血管引起咯血。文献报道 PPM 多为肺外周实性孤立性结节,部分为磨玻璃密度结节或钙化结节[6],少数为双肺多发结节[7];与中枢神经系统脑膜瘤明显强化不同,PPM 表现为不同形式的强化[8]。国内外仅报道了 10 例有$^{18}$F-FDG PET/CT 影像资料的 PPM 病例,包括 14 枚病灶(2 枚病灶 2 例,3 枚病灶 1 例,1 例双肺多发结节但仅 1 枚明确为 PPM)[9]。病灶大小为 9.6~60 mm,摄取值从无增高至 $SUV_{max}$ 12.9。PPM 一般为良性肿瘤,仅 Cimini 等[10]报道了 1 枚病灶为恶性,大小为 12 mm,$SUV_{max}$ 为 2.46,尚不能表明 FDG 摄取与 PPM 大小及良恶性的关系。PPM 多表现为实性结节或肿块,密度均匀,边界光滑,FDG 分布均匀;病灶可表现为中央区摄取较高,与其他较大肺内肿块出现中央坏死外周实性成分 FDG 摄取较高不同,这可能与其恶性程度较低、增殖缓慢且速度不一、血供分布不均有关。本例患者为 47 岁女性,体格检查发现肺占位,表现为近肺门的类圆形肿块,跨叶生长,内见“树枝”状钙化,大小约 60 mm×80 mm,呈轻度略不均匀强化,FDG 摄取中度增高,$SUV_{max}$ 为 4.4。

PPM 的$^{18}$F-FDG PET/CT 表现尚缺乏特征性,需与其他肺内肿瘤鉴别:(1)肺癌,常表现为有空泡征、分叶征、脐凹征、毛刺征、支气管截断征、血管集束征等恶性征象的病灶,较大者可见液化坏死或偏心厚壁空洞,FDG 摄取增高明显,中央坏死区摄取较低,纵隔及肺门淋巴结肿大伴高 FDG 摄取,PET/CT 还可显示远处转移灶;(2)炎性肌纤维母细胞瘤,多表现为胸膜下圆形或不规则肿瘤,密度均匀,可有桃尖征、平直征、边缘多发空泡征等特征性表现, FDG 摄取较高[11];(3)转移瘤,常双肺多发,需与双肺多发性脑膜瘤鉴别,PPM 代谢较低,另外 PET/CT 可显示原发灶,且肺内转移灶与原发灶代谢程度相关;(4)肺母细胞瘤,肺外周单发较大肿块,出血坏死常见,FDG 摄取不均匀增高。本例最终诊断依靠病理学检查,光学显微镜下见束状、漩涡样排列的梭形细胞,免疫组织化学检查中 EMA 阳性,诊断为脑膜瘤,头体部$^{18}$F-FDG PET/CT 除外中枢神经系统脑膜瘤存在,临床诊断为 PPM[12]。

综上,$^{18}$F-FDG PET/CT 在诊断缺乏恶性征象,无坏死、无空洞的肺内单发肿块时,需考虑较罕见的 PPM 的可能。

**利益冲突**　所有作者声明无利益冲突

**作者贡献声明**　徐密密:研究设计、论文撰写;陈冬河、赵葵:研究指导;苏新辉:论文修改

## 参　考　文　献

[1] Rushing EJ, Bouffard JP, McCall S, et al. Primary extracranial meningiomas: an analysis of 146 cases[J]. Head Neck Pathol, 2009, 3(2): 116-130. DOI:10.1007/s12105-009-0118-1.

[2] Masago K, Hosada W, Sasaki E, et al. Is primary pulmonary meningioma a giant form of a meningothelial-like noduFle? A case report and review of the literature[J]. Case Rep Oncol, 2012, 5(2): 471-478. DOI:10.1159/000342391.

[3] Travis WD, Brambilla E, Nicholson AG, et al. The 2015 World Health Organization classification of lung tumors: impact of genetic, clinical and radiologic advances since the 2004 classification[J]. J Thorac Oncol, 2015, 10(9): 1243-1260. DOI: 10.1097/JTO.0000000000000630.

[4] Kemnitz P, Spormann H, Heinrich P. Meningioma of lung: first report with light and electron microscopic findings[J]. Ultrastruct Pathol,

1982, 3(4): 359-365. DOI:10.3109/01913128209018558.

[5] Han D, Deng H, Liu Y. Primary pulmonary meningiomas: report of two cases and review of the literature[J]. Pathol Res Pract, 2020, 216(12): 153232. DOI:10.1016/j.prp.2020.153232.

[6] Gürçay N, Öztürk A, Demirağ F, et al. Primary pulmonary meningioma mimicking pulmonary metastasis: a rare case report[J]. Turk Gogus Kalp Damar Cerrahisi Derg, 2020, 28(4): 699-701. DOI: 10.5606/tgkdc.dergisi.2020.19370.

[7] Jiang M, Chen P, Huang R, et al. A case report of primary pulmonary meningioma masquerading as lung metastasis in a patient with rectal carcinoma: role of $^{18}$F-FDG PET/CT[J]. J Cardiothorac Surg, 2021, 16(1): 153. DOI:10.1186/s13019-021-01546-3.

[8] Lin D, Yu Y, Wang H, et al. Radiological manifestations, histological features and surgical outcomes of pulmonary meningothelial proliferation: a case series and rethinking[J]. Transl Lung Cancer Res, 2020, 9(4): 1159-1168. DOI:10.21037/tlcr-19-699.

[9] 张文强,陈培楠,孔晓煌,等.双肺多发原发性脑膜瘤一例及文献复习[J].郑州大学学报(医学版), 2016, 51(3): 433-436. DOI:10.13705/j.issn.1671-6825.2016.03.041.
Zhang WQ, Chen PN, Kong XH, et al. A case of multiple primary meningiomas and literature review[J]. J Zhengzhou Univ (Med Sci), 2016, 51(3): 433-436. DOI:10.13705/j.issn.1671-6825.2016.03.041.

[10] Cimini A, Ricci F, Pugliese L, et al. A patient with a benign and a malignant primary pulmonary meningioma: an evaluation with $^{18}$F fluorodeoxyglucose positron emission tomography/computed tomography and computed tomography with iodinated contrast[J]. Indian J Nucl Med, 2019, 34(1): 45-47. DOI:10.4103/ijnm.IJNM_101_18.

[11] 蒋媛媛,罗亚平.肾憩室合并肺炎性肌纤维母细胞瘤$^{18}$F-FDG PET/CT 显像一例[J].中华核医学与分子影像杂志, 2019, 39(3): 171-173. DOI:10.3760/cma.j.issn.2095-2848.2019.03.013.
Jiang YY, Luo YP. Renal calyceal diverticulum and inflammatory myofibroblastic tumor of the lung in $^{18}$F-FDG PET/CT: a case report[J]. Chin J Nucl Med Mol Imaging, 2019, 39(3): 171-173. DOI:10.3760/cma.j.issn.2095-2848.2019.03.013.

[12] 江淑琴,杨婷,徐磊,等.成人型肺母细胞瘤$^{18}$F-FDG PET/CT 显像一例[J].中华核医学与分子影像杂志, 2020, 40(9): 556-557. DOI:10.3760/cma.j.cn321828-20191017-00238.
Jiang SQ, Yang T, Xu L, et al. $^{18}$F-FDG PET/CT imaging in adult pulmonary blastoma: a case report[J]. Chin J Nucl Med Mol Imaging, 2020, 40(9): 556-557. DOI: 10.3760/cma.j.cn321828-20191017-00238.

(收稿日期:2022-01-29)

· 读者 · 作者 · 编者 ·

## 2023 年本刊可直接用缩写的常用词汇

ATP(adenosine-triphosphate),三磷酸腺苷
AUC(area under curve),曲线下面积
*CI*(confidence interval),可信区间
CT(computed tomography),计算机体层摄影术
*CV*(coefficient of variation),变异系数
DNA(deoxyribonucleic acid),脱氧核糖核酸
FDG(fluorodeoxyglucose),脱氧葡萄糖
HAV(hepatitis A virus),甲型肝炎病毒
Hb(hemoglobin),血红蛋白
HBsAg(hepatitis B surface antigen),乙型肝炎表面抗原
HBV(hepatitis B virus),乙型肝炎病毒
HCV(hepatitis C virus),丙型肝炎病毒
MRI(magnetic resonance imaging),磁共振成像
PBS(phosphate buffered solution),磷酸盐缓冲液
PCR(polymerase chain reaction),聚合酶链反应
PET(positron emission tomography),正电子发射体层摄影术
PLT(platelet count),血小板计数
RBC(red blood cells),红细胞
RNA(ribonucleic acid),核糖核酸
ROC(receiver operating characteristic),受试者工作特征
ROI(region of interest),感兴趣区
SPECT(single photon emission computed tomography),单光子发射计算机体层摄影术
SUV(standardized uptake value),标准摄取值
$SUV_{max}$(maximum standardized uptake value),最大标准摄取值
$SUV_{mean}$(mean standardized uptake value),平均标准摄取值
WBC(white blood cells),白细胞
WHO(World Health Organization),世界卫生组织

本刊编辑部