

## · 感兴趣病例分享 ·

青春期后型隐睾纯卵黄囊瘤<sup>18</sup>F-FDG PET/CT 显像 1 例李超伟<sup>1</sup> 姜雯雯<sup>1</sup> 丁彬<sup>2</sup> 靳飞<sup>1</sup> 房娜<sup>1</sup> 王艳丽<sup>1</sup><sup>1</sup>青岛大学附属青岛市中心医院、青岛大学第二临床医学院 PET/CT 中心, 青岛 266042; <sup>2</sup>青岛大学附属青岛市中心医院、青岛大学第二临床医学院病理科, 青岛 266042

通信作者: 王艳丽, Email: wangyanli1105@163.com

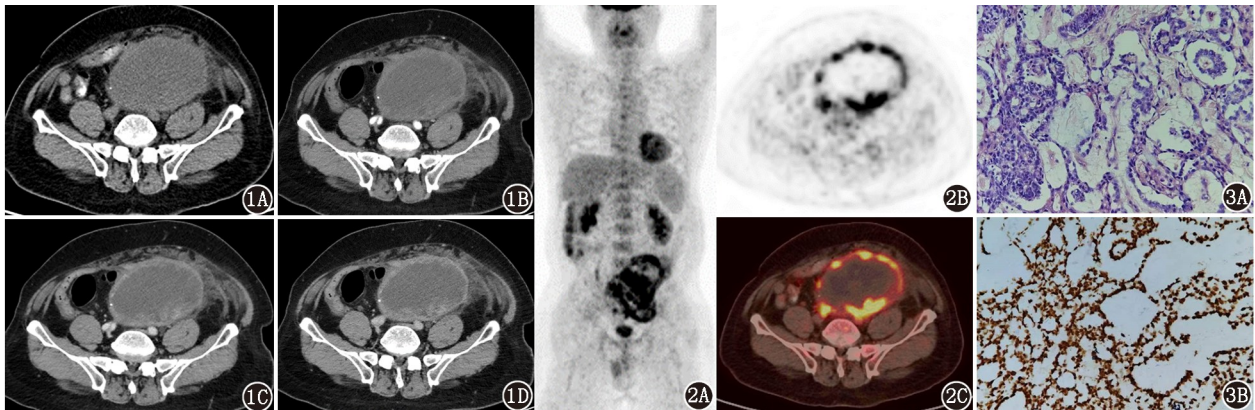
DOI: 10.3760/cma.j.cn321828-20230922-00058

患者男, 59 岁, 因腹部疼痛并持续加重 1 d 就诊。增强 CT (图 1) 示下腹及盆腔肿物呈环形不均匀明显强化。血清甲胎蛋白 (alpha fetoprotein, AFP) >10 000.0 μg/L。既往有隐睾病史、无 HBV 携带。<sup>18</sup>F-FDG PET/CT 显像示肿块环形<sup>18</sup>F-FDG 摄取增高, 其余部位未见异常摄取增高灶 (图 2)。后行腹腔镜下肿物切除术+肠粘连松解术, 术后病理诊断隐睾纯卵黄囊瘤 (图 3)。睾丸卵黄囊瘤又称内胚窦瘤, 是一种非常罕见的非精原细胞瘤性生殖细胞肿瘤, 恶性程度较高, 且容易较早发生淋巴结转移及血行转移, 发病原因可能与隐睾有

关。睾丸卵黄囊瘤分为单纯型和混合型, 单纯型好发年龄为 2 岁以下, 混合型好发于青春期后, 且极其罕见, 仅 2.4%<sup>[1]</sup>。几乎所有的睾丸卵黄囊瘤伴血清 AFP 水平显著升高<sup>[2]</sup>。中老年男性隐睾伴腹盆腔肿块, 且血清 AFP 显著升高, 可行<sup>18</sup>F-FDG PET/CT 显像用于术前定性与分期, 但最终诊断仍需依靠病理学检查。

利益冲突 所有作者声明无利益冲突

作者贡献声明 李超伟: 研究实施、论文撰写; 姜雯雯、丁彬、靳飞: 数据采集与分析; 房娜、王艳丽: 研究指导、论文修改



**图 1** 隐睾纯卵黄囊瘤患者 (59 岁) CT 检查图。患者左下腹盆腔巨大不规则形混杂密度肿块, 大小约 12.2 cm×9.2 cm×14.3 cm, 呈环形不均匀强化, 平扫期 (1A)、动脉期 (1B)、门脉期 (1C) 和延迟期 (1D) CT 值分别为 32、50、71 和 93 HU, 其内可见大片样无强化低密度区 **图 2** 该患者<sup>18</sup>F-FDG PET/CT 显像图。最大密度投影 (2A)、PET (2B) 和 PET/CT (2C) 图像显示肿块环形<sup>18</sup>F-FDG 摄取增高, SUV<sub>max</sub> 为 12.5, 其内大片样<sup>18</sup>F-FDG 代谢缺损区, 提示囊变或含有黏液成分 **图 3** 该患者病理检查图。3A. HE 染色 (×200) 示分化差的恶性肿瘤细胞伴坏死, 排列成微囊状、筛网状及乳头状, 瘤细胞呈小圆形、短梭形, 胞质丰富, 核分裂象易见, 部分区域间质水肿黏液样; 3B. 免疫组织化学 (EnVision 法 ×200) 示人类婆罗双树样基因 4 (SALL4) 呈阳性

## 参 考 文 献

[1] Talerman A. Endodermal sinus (yolk sac) tumor elements in testicular germ-cell tumors in adults: comparison of prospective and retrospective studies[J]. Cancer, 1980, 46(5): 1213-1217. DOI: 10.1002/1097-0142(19800901)46:5<1213::aid-encr2820460522>3.0.co;2-z.

[2] Baba T, Su S, Umeoka S, et al. Advanced extragonadal yolk sac tumor serially followed up with <sup>18</sup>F-fluorodeoxyglucose-positron emission tomography and computerized tomography and serum alpha-fetoprotein[J]. J Obstet Gynaecol Res, 2012, 38(3): 605-609. DOI: 10.1111/j.1447-0756.2011.01752.x.

(收稿日期: 2023-09-22)