· 病例报告 ·

结节性硬化症合并右肾包膜下脓肿^{18}F-FDG PET/CT 显像 1 例

王思宇[1]　杨预祺[2]　鲁仁财[1]　何宏[1]　王绍波[1]
[1]云南省第一人民医院 PET/CT 中心,昆明　650032;[2]昆明理工大学医学院,昆明 650504
通信作者:王绍波, Email: wshbo_98@163.com
DOI:10.3760/cma.j.cn321828-20211217-00443

^{18}F-FDG PET/CT imaging for tuberous sclerosis with right renal subcapsular abscess: a case report

Wang Siyu[1], Yang Yuqi[2], Lu Rencai[1], He Hong[1], Wang Shaobo[1]
[1]PET/CT Center, the First People's Hospital of Yunnan Province, Kunming 650032, China; [2]School of Medicine, Kunming University of Science and Technology, Kunming 650504, China
Corresponding author: Wang Shaobo, Email: wshbo_98@163.com
DOI:10.3760/cma.j.cn321828-20211217-00443

患者女,51 岁,1 个月前无明显诱因出现发热,体温最高 38.9 ℃,伴畏寒及腰痛;当地医院诊断为大肠杆菌脓毒症,抗感染治疗后恢复正常;因腹部超声提示右上腹脓肿可能,为进一步诊治至本院就诊。入院实验室检查(括号内为正常参考值范围):白细胞和中性粒细胞计数未见升高,铁蛋白 481.58 (4.63~204.00) μg/L,降钙素原>200.00(0~0.05) μg/L;血培养及骨髓培养:阴性;尿培养:屎肠球菌阳性。胸腹部 CT 示:双肺弥漫性薄壁囊性病变(性质待定),肝脏多发错构瘤,双肾错构瘤。腹部 MRI 示:肝脏多发错构瘤,双肾错构瘤、右肾包膜下脓肿(图 1A)。

^{18}F-FDG(本中心自行制备,放化纯>95%)PET/CT(荷兰 Philips Ingenuity TF 型)显像(图 1B~1J)示:双侧侧脑室室管膜下多发钙化灶,SUV_{max}为 2.3;双肺弥漫分布大小不一囊状影,SUV_{max}约 0.6;肝脏及双肾多发错构瘤,SUV_{max}约 2.1;全身多发骨质密度增高区,SUV_{max}约 2.3;以上征象考虑为结节性硬化症(tuberous sclerosis, TSC)。右肾包膜下"新月"状混杂密度影,SUV_{max}约 5.9,考虑为感染。临床诊断为 TSC 伴右肾包膜下脓肿。根据尿培养及药敏试验结果,选择万古霉素、头孢哌酮钠舒巴坦钠、美罗培南联合抗感染,患者体温平稳后出院,3 个月后随访患者未诉明显不适。

讨论　TSC 是 1 种较为罕见的多系统常染色体显性遗传综合征,该疾病由 TSC1 或 TSC2 基因突变以及雷帕霉素机制靶点通路过度激活导致[1-2],皮肤、脑实质、眼、心肌、肾等多个器官的良性肿瘤是该疾病的主要特点[3]。累及不同器官会导致不同的临床症状:累及神经系统会导致癫痫[3];累及肺导致肺淋巴管肌瘤病(pulmonary lymphangioleiomyomatosis, PLAM),造成气胸、气促[4];累及心肌会导致心肌横纹肌肉瘤,造成心律失常、瓣膜缺损或心力衰竭等[2]。依据国际 TSC 共识大会制定的 2012 版 TSC 诊疗指南(以下简称指南)[5],本例患者有以下主要临床特征:(1)室管膜下结节;(2) CT 示双肺呈 PLAM 表现;(3)双肾多发错构瘤。该患者虽然未行基因检测,但已经达到临床诊断标准。

本例患者首先进行了胸腹部 CT 及腹部 MRI 检查,2 种检查均诊断肝脏及双肾错构瘤,CT 发现多发薄壁囊性病变,未做定性诊断。CT 空间分辨率及密度分辨率高,显示病灶形态、分界较为清晰,能准确显示肺内弥漫囊性病变、肝脏及双肾内脂肪和软组织成分,但 CT 软组织分辨力不及 MRI。MRI 进一步明确肝脏及肾脏的错构瘤中各种组织成分,但扫描时间长,对肺部疾病的诊断价值受限。PET/CT 通常行全身显像,能显示病灶的代谢和解剖信息,本例中,其在发现全身病灶、提示 TSC 诊断及其伴发感染中有着重要的价值。

TSC 的 PET/CT 显像以个案报道为主,有学者认为 PET/CT 可以发现 TSC 是否合并恶性肿瘤[6-7]。由于 TSC 造成的各器官病灶多为良性病灶,PET/CT 能通过葡萄糖的代谢提示其是否合并了恶性及炎性病灶,从而避免延误治疗。本例患者右肾包膜下脓肿首次被 MRI 发现;由于 CT 平扫对软组织分辨率和鉴别价值有限,在肾脏形态失常伴错构瘤的背景下,难以发现合并的感染,从而出现漏诊;而多数炎性及感染病灶葡萄糖代谢增高[8],PET/CT 通过反映代谢信息能清晰分辨本例右肾包膜下脓肿(图 1I,1J)。该患者在当地医院诊断脓毒血症并进行抗生素治疗后症状有所缓解,虽然本院就诊时 WBC 及中性粒细胞处于正常范围内,但结合 MRI T_2 加权成像(weighted imaging, WI)高信号、弥散加权成像(diffusion-weighted imaging, DWI)扩散受限表现及 PET/CT 高代谢表现,临床诊断为右肾包膜下脓肿,后续抗生素联合治疗后患者痊愈出院及 3 个月后随访进一步确立了该诊断。

常规的影像学以局部检查为主,临床较少利用 CT、MRI 及超声进行全身检查,对于 TSC 等累及全身的疾病往往仅能发现一隅;而 PET/CT 作为 1 种常规全身(颅顶至股骨中上段)检查,对于累及全身的疾病通常能给予较为准确的诊断及分期[9]。由于本例未行 CT 及 MRI 颅脑扫描,PET/CT 首次发现该病颇具特征性的室管膜下结节(图 1B),为临床确立诊断提供了重要的信息。此外,该病常伴随有癫痫[3],PET/CT 在诊断 TSC 所致癫痫方面较传统影像学检查更具优势[10-11]。随着 PET/MR 的应用增加,以癫痫为主要症状的 TSC 报道逐渐增加,Chandra等[12]利用PET/MR确定致痫灶

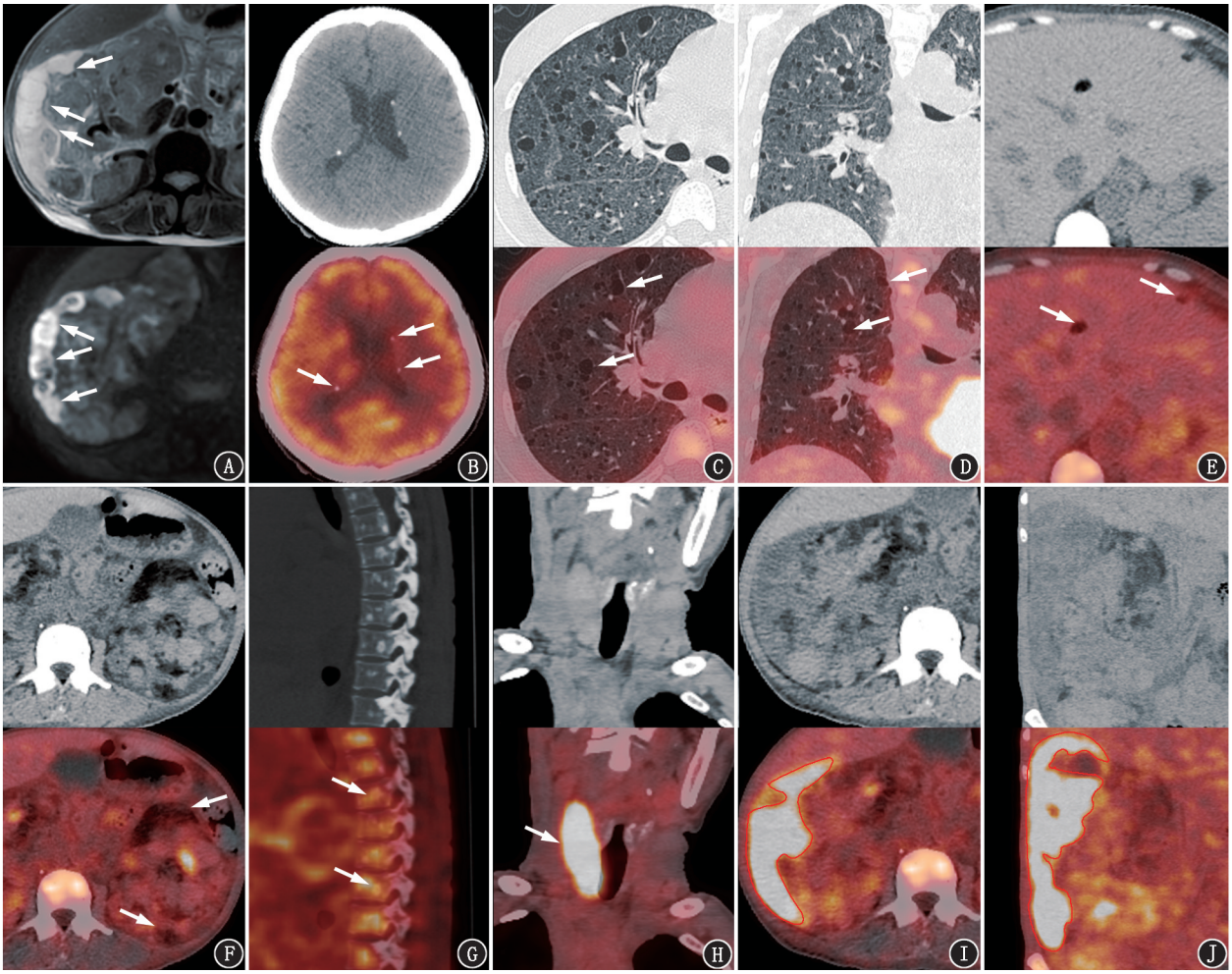

图 1　结节性硬化症合并右肾包膜下脓肿患者(女,51 岁)MRI 图及^{18}F-FDG PET/CT 显像图(箭头及红色描边示病灶)。MRI T_2 加权成像可见右肾包膜下不规则片状稍高信号影(A,上),弥散加权成像(A,下)示病灶弥散受限,提示右肾包膜下脓肿;CT 及 PET/CT 融合图示室管膜下致密小结节影,提示钙化结节(B);双肺呈弥漫性囊性改变,提示肺淋巴管肌瘤病(C,D);肝实质内脂肪密度低代谢小结节影,提示肝脏错构瘤(E);双肾混杂密度影,其内见片状脂肪密度影,提示肾脏错构瘤(F);椎体内多发致密结节,提示硬化性骨病损(G);右侧甲状腺增大伴代谢增高,提示功能性腺瘤(H);右肾包膜下片状高代谢稍低密度影,提示右肾包膜下脓肿(I,红色描边),感染范围上自肝脏脏面下至髂前上棘水平(J,红色描边)

更加精确;Wu 等[13]认为 PET/MR 作为非侵入检查可以有效指导手术切除范围。笔者认为 PET/MR 设备较少、价格昂贵限制了其在 TSC 的应用,PET/CT 联合 MRI 或异机融合可弥补其不足。

虽然指南[5,14]对于椎体内高密度结节(图 1G)未进行详细描述,Boronat 等[15]认为此类病灶为硬化性骨病损,与神经嵴细胞有关,笔者认为此征象也可以作为诊断 TSC 的征象之一。TSC 常伴随甲状腺乳头状癌[5,14],本例患者甲状腺右侧叶肿大伴代谢增高(图 1H),由于颈部未行其他影像学检查,笔者推测甲状腺右侧叶病变为功能性腺瘤可能性大。

综上,PET/CT 作为 1 种分子影像学全身检查,诊断 TSC 等全身性疾病较传统影像学检查有独特的优势,并可以发现一些传统影像学难以发现的病灶,对于疾病的随访及疗效评价有着不可替代的作用。

利益冲突　所有作者声明无利益冲突

作者贡献声明　王思宇、杨预祺:研究实施;王思宇、鲁仁财、何宏、王绍波:论文撰写;王绍波:论文修改、经费支持

参　考　文　献

[1] Roach ES. Applying the lessons of tuberous sclerosis: the 2015 Hower Award Lecture[J]. Pediatr Neurol, 2016, 63: 6-22. DOI: 10.1016/j.pediatrneurol.2016.07.003.

[2] Uysal SP, Şahin M. Tuberous sclerosis: a review of the past, present, and future[J]. Turk J Med Sci, 2020, 50: 1665-1676. DOI: 10.3906/sag-2002-133.

[3] Salussolia CL, Klonowska K, Kwiatkowski DJ, et al. Genetic etiologies, diagnosis, and treatment of tuberous sclerosis complex[J]. Annu Rev Genomics Hum Genet, 2019, 20: 217-240. DOI: 10.1146/annurev-genom-083118-015354.

[4] Henske EP, Jòźwiak S, Kingswood JC, et al. Tuberous sclerosis complex[J]. Nat Rev Dis Primers, 2016, 2: 16035. DOI: 10.1038/nrdp.2016.35.

[5] Northrup H, Krueger DA, International Tuberous Sclerosis Complex Consensus Group. Tuberous sclerosis complex diagnostic criteria update: recommendations of the 2012 International Tuberous Sclerosis Complex Consensus Conference[J]. Pediatr Neurol, 2013, 49

(4): 243-254. DOI:10.1016/j.pediatrneurol.2013.08.001.

[6] Mukherjee A, Karunanithi S, Singla S, et al. ^{18}F-FDG PET/CT in detection of sarcomatous degeneration of renal angiomyolipoma in setting of tuberous sclerosis[J]. Indian J Nucl Med, 2014, 29(4): 280-281. DOI:10.4103/0972-3919.142650.

[7] Mazurek A, Dziuk M, Witkowska-Patena E, et al. ^{18}F-FDG positron emission tomography/computed tomography (PET/CT) for distinguishing tuberous sclerosis complex lesions from colon cancer metastases[J]. Am J Case Rep, 2021, 22: e933320. DOI:10.12659/AJCR.933320.

[8] 刘思为,石洪成. ^{18}F-FDG PET/CT 在心血管系统感染中的应用价值[J].中华核医学与分子影像杂志, 2018, 38(12): 821-823. DOI:10.3760/cma.j.issn.2095-2848.2018.12.014.
Liu SW, Shi HC. Application of ^{18}F-FDG PET/CT in cardiovascular infection[J]. Chin J Nucl Med Mol Imaging, 2018, 38(12): 821-823. DOI:10.3760/cma.j.issn.2095-2848.2018.12.014.

[9] 蔡丹杰,石洪成.全身 PET/CT 临床研究的现况与展望[J].中华核医学与分子影像杂志, 2022, 42(1): 41-43. DOI:10.3760/cma.j.cn321828-20210209-00031.
Cai DJ, Shi HC. Total-body PET/CT current research and future perspectives[J]. Chin J Nucl Med Mol Imaging, 2022, 42(1): 41-43. DOI:10.3760/cma.j.cn321828-20210209-00031.

[10] Kargiotis O, Lascano AM, Garibotto V, et al. Localization of the epileptogenic tuber with electric source imaging in patients with tuberous sclerosis[J]. Epilepsy Res, 2014, 108(2): 267-279. DOI: 10.1016/j.eplepsyres.2013.11.003.

[11] Rintahaka PJ, Chugani HT. Clinical role of positron emission tomography in children with tuberous sclerosis complex[J]. J Child Neurol, 1997, 12(1): 42-52. DOI:10.1177/088307389701200107.

[12] Chandra PS, Salamon N, Huang J, et al. FDG-PET/MRI coregistration and diffusion-tensor imaging distinguish epileptogenic tubers and cortex in patients with tuberous sclerosis complex: a preliminary report [J]. Epilepsia, 2006, 47(9): 1543-1549. DOI:10.1111/j.1528-1167.2006.00627.x.

[13] Wu JY, Salamon N, Kirsch HE, et al. Noninvasive testing, early surgery, and seizure freedom in tuberous sclerosis complex[J]. Neurology, 2010, 74(5): 392-398. DOI:10.1212/WNL.0b013e3181ce5d9e.

[14] Krueger DA, Northrup H, International Tuberous Sclerosis Complex Consensus Group. Tuberous sclerosis complex surveillance and management: recommendations of the 2012 International Tuberous Sclerosis Complex Consensus Conference[J]. Pediatr Neurol, 2013, 49(4): 255-265. DOI:10.1016/j.pediatrneurol.2013.08.002.

[15] Boronat S, Barber I, Thiele EA. Sclerotic bone lesions in tuberous sclerosis complex: a genotype-phenotype study[J]. Am J Med Genet A, 2017, 173(7): 1891-1895. DOI:10.1002/ajmg.a.38260.

(收稿日期:2021-12-17)

· 读者 · 作者 · 编者 ·

中华医学会杂志社对一稿两投问题处理的声明

为维护中华医学会系列杂志的声誉和广大读者的利益,现将中华医学会系列杂志对一稿两投和一稿两用问题的处理声明如下:

1.本声明中所涉及的文稿均指原始研究的报告或尽管 2 篇文稿在文字的表达和讨论的叙述上可能存在某些不同之处,但这些文稿的主要数据和图表是相同的。所指文稿不包括重要会议的纪要、疾病的诊断标准和防治指南、有关组织达成的共识性文件、新闻报道类文稿及在一种刊物发表过摘要或初步报道而将全文投向另一种期刊的文稿。上述各类文稿如作者要重复投稿,应向有关期刊编辑部做出说明。

2.如 1 篇文稿已以全文方式在某刊物发表,除非文种不同,否则不可再将该文投寄给他刊。

3.请作者所在单位在来稿介绍信中注明该文稿有无一稿两投问题。

4.凡来稿在接到编辑部回执后满 3 个月未接到退稿,则表明稿件仍在处理中,作者欲投他刊,应事先与该刊编辑部联系并申述理由。

5.编辑部认为文稿有一稿两投嫌疑时,应认真收集有关资料并仔细核实后再通知作者,同时立即进行退稿处理,在做出处理决定前请作者就此问题做出解释。期刊编辑部与作者双方意见发生分歧时,应由上级主管部门或有关权威机构进行最后仲裁。

6.一稿两用一经证实,期刊编辑部将择期在杂志中刊出其作者姓名和单位及撤销该论文的通告;对该作者作为第一作者所撰写的一切文稿,中华医学会系列杂志 2 年内将拒绝其发表;并就此事件向作者所在单位和该领域内的其他科技期刊进行通报。

中华医学会杂志社