· 感兴趣病例分享 ·

IgG4 相关冠状动脉旁瘤 ^{18}F-FDG PET/CT 显像一例

赵红光[1]　王嘉文[1]　徐松柏[2]　林秋玉[1]　侯森[1]　林承赫[1]
[1]吉林大学第一医院核医学科,长春　130021;[2]吉林大学第一医院神经外科,长春 130021
通信作者:林承赫, Email: linchh1967@163.com
DOI:10.3760/cma.j.cn321828-20200624-00252

患者女,65 岁,因便血 2 周行结肠镜发现结肠中分化腺癌,无其他不适。患者于结肠癌术前行 ^{18}F-脱氧葡萄糖(fluorodeoxyglucose, FDG)PET/CT 显像评估转移情况。头部+躯干部 PET/CT(东软医疗系统股份有限公司 NeuWise PET/CT)显像(图 1)示:鼻咽壁略厚伴 FDG 摄取对称增高,最大标准摄取值(maximum standardized uptake value, SUV_{max})10.8,考虑炎性病变;双侧颈部、纵隔及双肺门淋巴结肿大,CT 值 40.7~75.6 HU,SUV_{max} 5.8,密度偏高考虑炎性增生;降结肠肿块 SUV_{max} 12.7,结合病理学结果考虑结肠癌,灶周小淋巴结伴 FDG 摄取不除外转移;同时冠状动脉(简称冠脉)左支及右支见钙化,钙化血管周围多发结节样增厚,SUV_{max} 2.5~5.1(图 2);冠脉改变高度怀疑自身免疫性疾病。进一步行冠脉 CT 血管造影(CT angiography, CTA;图 2)示:右冠脉、右冠脉左室后支、左冠脉前降支近中段及左冠脉回旋支近段管壁不均匀明显增厚,伴强化,上述冠脉见多发钙化及偏心性低密度影,不除外自身免疫相关动脉炎。实验室检查:C 反应蛋白 115.97(0~3.5;括号内为正常参考值范围,下同) mg/L,血红细胞沉降率 69(0~20) mm/1 h;肿瘤标志物细胞角蛋白 19 片段 5.52(<5.00) mg/L、癌胚抗原 5.48(<5.00) mg/L 增高;补充检测免疫相关指标示血清免疫球蛋白(immunoglobulin, Ig)G4 10.7(0.03~2.01) g/L,IgE 717 000.0(<100) U/L。左侧颈部淋巴结穿刺活组织检查(简称活检):淋巴结滤泡反应性增生,间质内大量 IgG4 阳性浆细胞浸润。结合血清 IgG4 水平增高、颈部淋巴结伴大量 IgG4 阳性浆细胞浸润及查阅相关文献[1],该患者最终诊断考虑为结肠癌并冠脉 IgG4 相关性疾病(IgG4 related disease, IgG4-RD)。

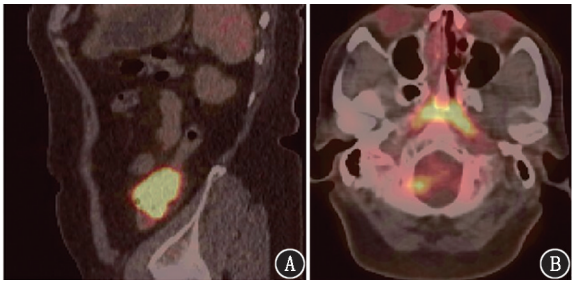

图 1　免疫球蛋白(Ig)G4-相关性疾病(IgG4-RD)冠状动脉旁瘤患者(女,65 岁)躯干部和头部 ^{18}F-脱氧葡萄糖(FDG)PET/CT 显像图。A.矢状位 PET/CT 图示降结肠局限高代谢灶,最大标准摄取值(SUV_{max})12.7;B.横断位 PET/CT 图示鼻咽高代谢灶,SUV_{max} 10.8

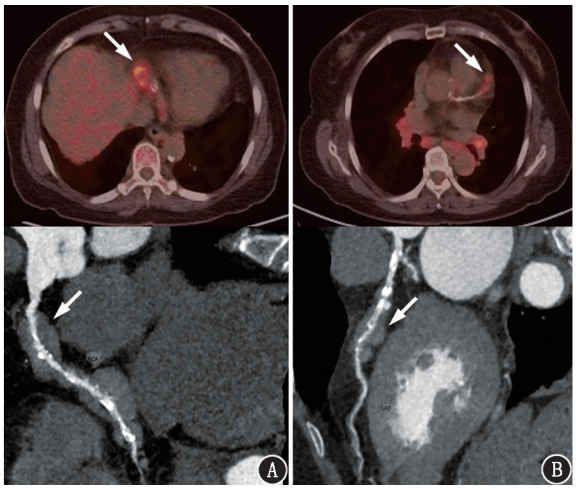

图 2　同一患者影像学检查图(第 1 排为 ^{18}F-FDG PET/CT 横断层显像图,第 2 排为冠状动脉 CT 血管造影重建图)。可见右冠状动脉(A,箭头示)、左冠状动脉前降支近中段(B,箭头示)管壁周围软组织不均匀增厚,FDG 摄取增高,SUV_{max} 2.5~5.1(上腔静脉 SUV_{max} 1.2)。IgG4-RD 累及冠状动脉系统主要表现为炎性假瘤和动脉周围纤维硬化增厚、动脉瘤和冠状动脉狭窄[2],^{18}F-FDG PET/CT 有助于辅助证实病变处于 IgG4 相关炎性细胞浸润的动脉炎性反应状态

本例 ^{18}F-FDG PET/CT 显示冠脉多处节段性血管壁软组织增厚,呈动脉旁瘤样改变,伴中等程度 FDG 摄取,证实处于 IgG4 相关炎性细胞浸润的动脉炎性反应状态。^{18}F-FDG PET/CT 的应用提高了对此类疾病的检出率,可使患者得到及时有效的免疫抑制治疗,避免不良临床结果。但 ^{18}F-FDG PET/CT 显像对该病诊断价值有限,需结合血液学和病理学结果方可确诊。本例患者因肿瘤病史未行糖皮质激素治疗,随访 1 年无心血管事件发生。

利益冲突　所有作者均声明不存在利益冲突

参 考 文 献

[1] Zhang LJ, Zhou F. A patient with multiple coronary artery aneurysms [J]. JAMA Cardiol, 2019, 4(4): 388-389. DOI:10.1001/jamacardio.2018.4268.

[2] Ishizaka N. IgG4-related disease underlying the pathogenesis of coronary artery disease[J]. Clin Chim Acta, 2013, 415: 220-225. DOI: 10.1016/j.cca.2012.11.003.

(收稿日期:2020-06-24)