· 技术操作规范 ·

痴呆症^{18}F-FDG PET 脑显像技术操作规范及报告解读要素

张慧玮[1]　鲁佳荧[1]　黄喆憼[1]　崔瑞雪[2]　兰晓莉[3]　卢洁[4]　张祥松[5]　富丽萍[6]
尹雅芙[7]　金榕兵[8]　汪世存[9]　邬剑军[10]　赵倩华[10]　管一晖[1]　左传涛[1]
[1]复旦大学附属华山医院 PET 中心,上海　200235;[2]中国医学科学院、北京协和医学院北京协和医院核医学科、核医学分子靶向诊疗北京市重点实验室,北京　100730;[3]华中科技大学同济医学院附属协和医院核医学科、分子影像湖北省重点实验室,武汉　430022;[4]首都医科大学宣武医院核医学科,北京　100053;[5]中山大学附属第一医院核医学科,广州　510080;[6]中日友好医院核医学科,北京　100029;[7]上海交通大学医学院附属新华医院核医学科,上海　200092;[8]陆军军医大学大坪医院核医学科,重庆　400042;[9]中国科技大学附属第一医院核医学科,合肥　230001;[10]复旦大学附属华山医院神经内科,上海　200240
通信作者:管一晖, Email: guanyihui@hotmail.com;赵倩华, Email: qianhuazhao@fudan.edu.cn

【摘要】 由于^{18}F-FDG 在各个 PET 中心的可获得性强,该文旨在提倡并推动^{18}F-FDG PET 脑显像技术在痴呆症应用中的规范化,以实现显像流程及结果的可靠性、可重复性及可比性,为开展痴呆症的临床及科学研究,特别是多中心研究,提供显像规范操作及图像解读的指导性建议。

【关键词】 痴呆;正电子发射断层显像术;氟脱氧葡萄糖 F18
基金项目:国家自然科学基金(82071962, 81971641, 81901367, 82071200);上海申康医院发展中心临床三年行动计划项目(SHDC2020CR2056B, SHDC2020CR1038B, SHDC2020CR4007)
DOI:10.3760/cma.j.cn321828-20210317-00072

Guidance for operation and reading of ^{18}F-FDG PET brain imaging in dementia

Zhang Huiwei[1], Lu Jiaying[1], Huang Zhemin[1], Cui Ruixue[2], Lan Xiaoli[3], Lu Jie[4], Zhang Xiangsong[5], Fu Liping[6], Yin Yafu[7], Jin Rongbing[8], Wang Shicun[9], Wu Jianjun[10], Zhao Qianhua[10], Guan Yihui[1], Zuo Chuantao[1]
[1]PET Center, Huashan Hospital, Fudan University, Shanghai 200235, China; [2]Department of Nuclear Medicine, Peking Union Medical College Hospital, Peking Union Medical College, Chinese Academy of Medical Sciences; Beijing Key Laboratory of Molecular Targeted Diagnosis and Therapy in Nuclear Medicine, Beijing 100730, China; [3]Department of Nuclear Medicine, Union Hospital, Tongji Medical College, Huazhong University of Science and Technology, Hubei Province Key Laboratory of Molecular Imaging, Wuhan 430022, China; [4]Department of Nuclear Medicine, Xuanwu Hospital of Capital Medical University, Beijing 100053, China; [5]Department of Nuclear Medicine, the First Affiliated Hospital of Sun Yat-Sen University, Guangzhou 510080, China; [6]Department of Nuclear Medicine, China-Japan Friendship Hospital, Beijing 100029, China; [7]Department of Nuclear Medicine, Xinhua Hospital Affiliated to Shanghai Jiao Tong University School of Medicine, Shanghai 200092, China; [8]Department of Nuclear Medicine, Daping Hospital, Army Medical University, Chongqing 400042, China; [9]Department of Nuclear Medicine, the First Affiliated Hospital of University of Science and Technology of China, Hefei 230001, China; [10]Department of Neurology, Huashan Hospital, Fudan University, Shanghai 200240, China
Corresponding authors: Guan Yihui, Email: guanyihui@hotmail.com; Zhao Qianhua, Email: qianhuazhao@fudan.edu.cn

【Abstract】 Due to the availability of ^{18}F-FDG in PET centers, this article aims to advocate and promote the standardization of ^{18}F-FDG PET brain imaging in dementia in order to improve the reliability, repeatability and comparison of the imaging process and results. It is also provided to guide the PET imaging operation standard and to give suggestions on image interpretation.

【Key words】 Dementia; Positron-emission tomography; Fluorodeoxyglucose F18
Fund program: National Natural Science Foundation of China (82071962, 81971641, 81901367, 82071200); Clinical Three-Year Action Plan of Shanghai Shenkang Hospital Development Center

(SHDC2020CR2056B, SHDC2020CR1038B, SHDC2020CR4007)
DOI:10.3760/cma.j.cn321828-20210317-00072

痴呆症(dementia)是一种以获得性认知功能损害为核心,并导致患者日常生活能力、学习能力、工作能力和社会交往能力明显减退的综合征。患者的认知功能损害导致在病程某一阶段常伴有精神、行为和人格异常。目前痴呆症根据病因可分为两大类:退行性病,包括阿尔茨海默病(Alzheimer's disease, AD)、路易体痴呆(dementia with Lewy bodies, DLB)、帕金森病痴呆(Parkinson's disease dementia, PDD)和额颞叶变性(frontotemporal lobar degeneration, FTLD);非退行性病,包括血管性痴呆(vascular dementia, VaD)、正常压力性脑积水以及其他疾病引起的痴呆。不同形式的痴呆之间界线并不分明,混合形式的痴呆常同时存在[1]。目前,AD 是最常见的痴呆类型,我国 60 岁以上痴呆患者已逾 1 000 万,其中 AD 约占 60%[2]。痴呆症会给整个社会带来沉重的经济负担,导致政府、社区、家庭和个人费用增加[3]。因此,痴呆症的早期诊断与鉴别诊断、疾病进展监控与预后评估都需要客观的标准,为进一步的临床诊疗和治疗药物研发提供依据。

PET 是通过正电子核素标记的药物特异性结合病理学或病理生理学生物标志物来实现活体影像学检查的技术,是一种应用于痴呆症诊断的重要客观评价手段。虽然基于病理学特征性改变的 β-淀粉样蛋白(β-amyloid, Aβ)[4-6]、tau 蛋白[7] PET 显像具有很好的特异性,但由于其制备及生产过程较^{18}F-FDG 更为复杂,普及率远远不及作为常规 PET 显像药物的^{18}F-FDG;而且^{18}F-FDG 在储存、运输上,作为一个可短途配送的放射性药物已经有成熟的系统及网络,可以惠及放射性药物制备欠发达地区的患者。可见,^{18}F-FDG 在临床应用方面的可得性优势远远大于 Aβ、tau 蛋白显像药物。因此,通过对^{18}F-FDG PET 脑显像图像在痴呆症中的各个类型疾病特征性表现分析,可在一定程度上进行鉴别诊断,值得在临床工作中推广。

^{18}F-FDG PET 显像通过显示脑葡萄糖代谢活动反映局部脑区突触、神经元活动对痴呆做出早期诊断和鉴别诊断[8]。痴呆症的各个类型有各自特征性的葡萄糖代谢表现(详见“图像解读”),可用于 AD、FTLD 和 DLB 的诊断及鉴别诊断[9-10]。另外,其在痴呆的早期诊断方面也有临床应用的前景[11],^{18}F-FDG PET 被推荐用于轻度认知障碍(mild cognitive impairment, MCI)患者显像[9],不仅可鉴别 AD、FTLD 和 DLB 导致的 MCI 不同葡萄糖代谢模式[12-13],不同的代谢模式还有望用于预测 MCI 转归。

由于^{18}F-FDG 在各个 PET 显像中心的可获得性强,本文旨在提倡并推动^{18}F-FDG PET 显像技术在痴呆症应用中的规范化(图 1),以实现显像流程及结果的可靠性、可重复性及可比性。为开展痴呆症的临床及科学研究,特别是多中心研究提供显像规范操作及图像解读的指导性建议。

一、显像步骤

1.显像前准备。为保证^{18}F-FDG PET 检查结果的准确性,受检者在检查前应至少空腹和禁止口服或静脉注射含有糖或葡萄糖的液体至少 4 h[9],6 h 以上为佳[14]。在给药前即时测血糖为 8.3~11.1 mmol/L[9]。显像当天停止服用抗精神病药物等可能影响脑葡萄糖代谢的药物[15]。检查前还应再次明确检查原因,对受检者健康情况、配合/耐受程度进行评估,告知检查相关注意事项,最后在检查前签署相关知情同意书。

2.显像剂注射。注射^{18}F-FDG 前再次核对受试者姓名、临床诊断、拟注射显像剂等,核对无误后经静脉通路缓慢推注已准备好的^{18}F-FDG,推荐注射量 185~444 MBq[9],以 222 MBq 为佳[16]。注射过程宜在 1 min 内完成,随后用适量生理盐水冲管以减少管道内的显像剂残留。记录注射时间、部位与注射活度。在静态显像中,注射^{18}F-FDG 前后 30 min 患者在安静、避光环境中保持休息状态,以避免对患者的感听觉和运动刺激[15]。

3.图像采集。采集前根据实际情况对受试者头部进行固定与约束,必要时可加用专用头托、海绵垫、约束带等配件加固。限制患者头部运动的设施是必要的,特别是对于头部震颤症状较重的患者,以保持头部正位。在静态显像中,推荐显像剂注射后 35~60 min 行 PET 脑部扫描(三维模式)10 min 以上[9,17],目前国内常用注射后 45 min 或 60 min 开始扫描 10 min[10-11,18]。不论选择显像剂注射后 45 min 还是 60 min 开始扫描,需保证同一研究中脑 PET 显像注射后扫描开始时间以及扫描时长统一。

先行 CT 扫描用于定位和衰减校正,后行 PET 静态显像[6]。如果患者难以配合,有明显头动问题,可选择动态 PET 扫描(如 5 帧,2 min/帧)[9]。但实践中,通常采用静态显像获得更多计数,从而获得更清晰的图像。可根据PET仪的机型,结合其固

有技术参数选择合适的扫描参数。若研究中涉及正常对照的图像采集,原则上也应该采用相同的技术参数进行扫描。

4.数据重建。根据实际机型选择合适的重建参数(包括重建算法、重建矩阵、放大倍数、散射校正、平滑算法与核心大小等),其中重建算法中常用的包括有序子集最大期望值迭代法或滤波反投影等,但必须在同一个研究内保持一致性。

5.图像融合与显示。由于 PET 图像缺少相应的解剖信息,为了对 PET 结果进行准确的解剖定位,一般将 PET 图像与同机或异机的结构图像(如 CT、MRI 等)通过融合工作站进行融合显示[9]。解剖信息有利于对痴呆患者较为常见的脑萎缩进行校正分析。

二、图像解读

第一,核对图像基本信息是否正确。结合患者临床病史,首先尽量排除因颅脑损伤、感染、免疫、肿瘤、中毒、代谢性疾病、正常颅压性脑积水和血管性疾病等引起的痴呆[1]。第二,判断图像质量,观察是否存在运动或衰减伪影、图像融合配准情况。第三,观察脑部结构图像(CT、MRI 等)是否左右对称、有无偏移、是否存在梗死灶等血管性疾病,再次依据图像排除因脑外伤、脑梗死等脑实质损伤原因造成的痴呆。

1.正常的^{18}F-FDG PET 脑显像特征(图 2)。正常脑葡萄糖代谢表现出相对高代谢的脑区主要包括前额叶外侧皮质、后扣带回皮质和楔前叶、尾状体、壳核、丘脑、颞叶初级听觉皮质和枕叶初级视觉皮质;大脑白质、脑脊液等表现为相对低代谢[19]。在报告解读过程中,正确的脑区定位和合适的色阶选择是保证^{18}F-FDG PET 脑显像可靠性和可重复性的先决条件。其中脑区的正确定位可应用图像处理软件进行三维平移和旋转后实现,较推荐脑区定位坐标。以矢状位图的定位线为例,定位线应调整为连接枕极与最腹侧灰质和白质交接(位于胼胝体前部和扣带回之间)的一条线,该线的倾斜角度一般平行于前后连合线[16]。图像显示色阶推荐光谱色阶,并建议在此色阶下,将大脑皮质与基底节调整为红色,白质为绿色,脑脊液为深蓝色[16]。

2.各类痴呆症的^{18}F-FDG PET 脑显像特征。痴呆症的主要表现为不同脑区的^{18}F-FDG 代谢减低,各类痴呆症具有特征性的^{18}F-FDG 代谢减低受累脑区。

(1) AD。AD 的^{18}F-FDG PET 脑显像主要表现为颞叶及顶叶皮质^{18}F-FDG 代谢减低[10],包括角回、后扣带皮质和楔前叶[16],而 AD 的初级运动、感觉皮质和枕叶视皮质^{18}F-FDG 代谢基本保留,其中后扣带回的^{18}F-FDG 代谢减低是诊断 AD 早期且灵敏的指标[16]。典型图像见图 3。

(2) FTLD。FTLD 是以进行性额叶和(或)颞叶萎缩为共同特征的一组疾病,其临床表现和病理学特征均具有明显的异质性。FTLD 是一个神经病理诊断,而额颞叶痴呆(frontotemporal dementia, FTD)则是与 FTLD 相关的一组临床综合征,通常包括两大类:以人格和行为改变为主要特征的行为变异型 FTD (behavioural variant FFD, bvFTD);以语言功能隐匿性下降为主要特征的原发性进行性失语(pri-

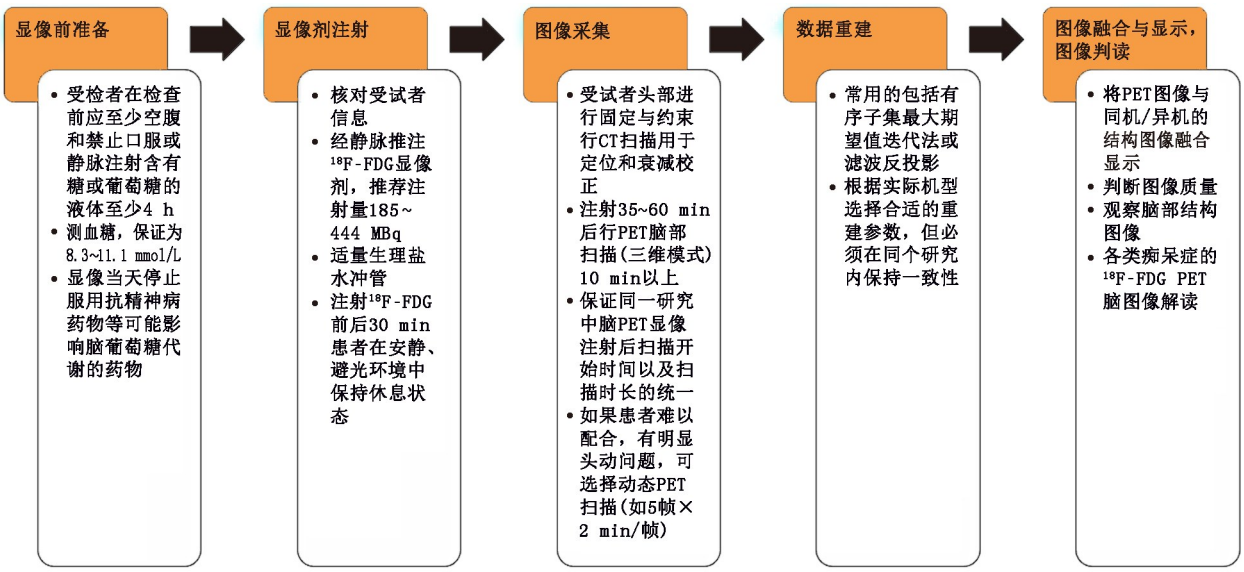

图 1　痴呆症^{18}F-FDG PET 脑显像流程图

mary progressive aphasia, PPA)。而 PPA 又可分为进行性非流利性失语(progressive nonfluent aphasia, PNFA)和语义性痴呆(semantic dementia, SD)[1]。FTD 的 ^{18}F-FDG PET 脑显像主要表现为额叶 ^{18}F-FDG 代谢减低,主要累及额叶内侧(图 4)。典型 bvFTD 表现为偏侧性的额叶及颞叶 ^{18}F-FDG 代谢减低(图 4A);PNFA 可表现为偏侧性的额叶 ^{18}F-FDG 代谢减低,往往包括 Broca 区在内(图 4B);典型 SD 表现为颞叶前部 ^{18}F-FDG 代谢减低,有偏侧性(图 4C)。但是在 FTLD 脑代谢减低到一定程度时,表现与 AD 相似,很难鉴别,此时需要进行淀粉样蛋白 PET 显像来协助鉴别诊断。与正常志愿者及 FTLD 患者相比,AD 患者出现大脑皮质 Aβ 沉积显著升高[20-21]。

(3) DLB。大部分 DLB 患者会出现视幻觉症状,这与视觉皮质(包括初级和关联区域)的代谢损伤相关,因此 DLB 通常出现视觉皮质 ^{18}F-FDG 代谢减低。与 AD 不同的是,DLB 的后扣带回受累不明显,表现为后扣带回 ^{18}F-FDG 代谢相对保留的孤岛征[22](图 5),可作为 DLB 临床诊断的支持性证据。

综上,痴呆症的 ^{18}F-FDG 代谢图像表现各有特征,额叶和视觉皮质的表现是鉴别 AD 和其他痴呆症的重要脑区。

三、影像数据分析

虽然 ^{18}F-FDG PET 脑显像已被证明对神经退行性疾病的诊断和鉴别有效,但该方法可能受到受试者脑代谢生理差异的影响,特别是年龄以及其他与神经系统没有直接相关性的因素。与疾病无关的生理性影响尤其可能影响早期诊断;但在神经退行性患者的纵向研究中,可能只有轻微的脑代谢疾病相关的变化,与因年龄增长的生理性变化难以区分。

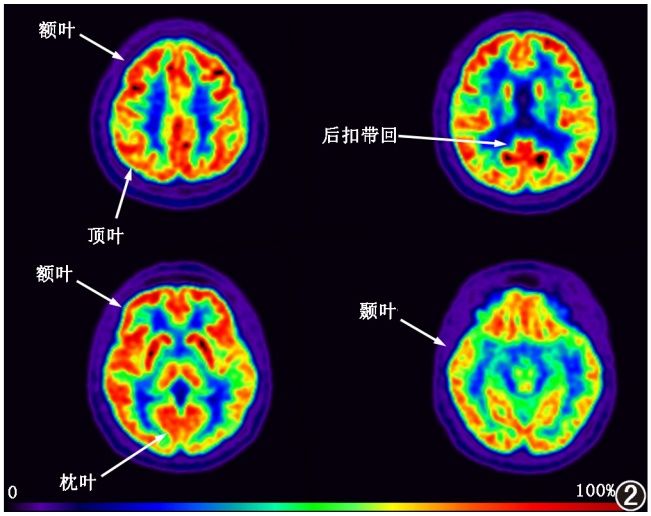

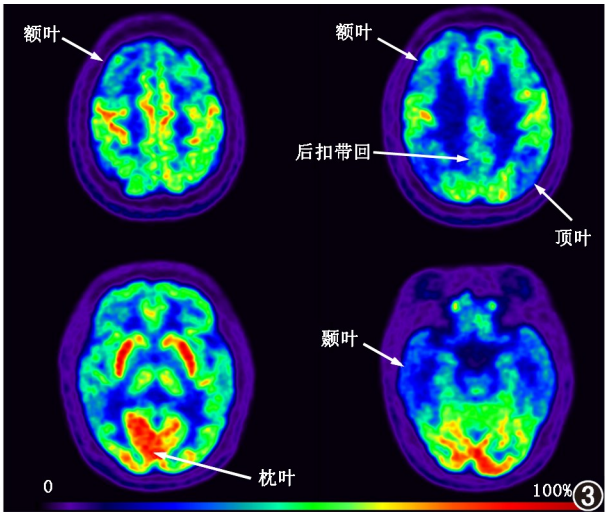

图 2 正常的 ^{18}F-FDG PET 脑显像图。正常脑 FDG 代谢表现出相对高代谢的脑区主要包括前额叶外侧皮质、后扣带回皮质和楔前叶、尾状体、壳核、丘脑、颞叶初级听觉皮质和枕叶初级视觉皮质;大脑白质、脑脊液等表现为相对低代谢 **图 3** 典型阿尔茨海默病(AD)患者(男,72 岁)^{18}F-FDG PET 脑显像图。双侧额叶、双侧顶叶、双侧颞叶及后扣带回 ^{18}F-FDG 代谢明显减低

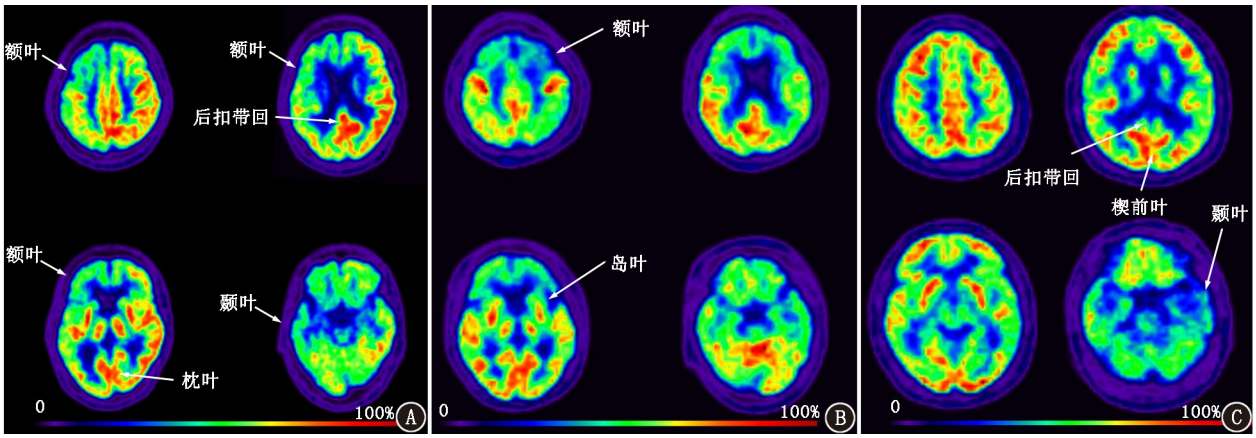

图 4 典型额颞叶变性(FTLD)患者(女,62 岁)^{18}F-FDG PET 脑显像图。A.典型行为变异型额颞叶痴呆(bvFTD),偏侧性的额叶及颞叶 ^{18}F-FDG 代谢减低;B.典型进行性非流利性失语(PNFA),偏侧性的额叶 ^{18}F-FDG 代谢减低;C.语义性痴呆(SD),偏侧性的颞叶 ^{18}F-FDG 代谢减低

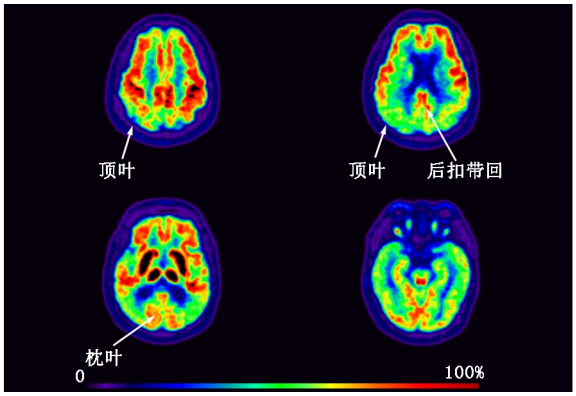

图 5　典型路易体痴呆(DLB)患者(男,65 岁)^{18}F-FDG PET 脑显像图。顶枕叶(包括视觉皮质)^{18}F-FDG 代谢减低,后扣带回^{18}F-FDG 代谢相对保留(孤岛征)

特别是在早期诊断和 MCI 的诊断上,准确识别正常衰老引起的脑功能减退至关重要[11,23]。随着对痴呆症治疗药物研发的进展,对^{18}F-FDG PET 脑显像的早期诊断和疗效监控的需求将急剧增加。因此,提高^{18}F-FDG PET 脑显像图像的分析技术,探测其脑葡萄糖代谢的细微变化也越来越受到重视[11]。

传统手动勾画 ROI 虽然仍是临床最常用的图像分析方法,但是随着对临床和科研半定量分析精度的要求越来越高,亟需更为精确及客观的图像分析方法。目前较多采用基于体素的图像统计分析方法,并且选择在脑内受疾病影响较小(如小脑、脑桥等)或全脑平均值作为参照脑区。以参照脑区的放射性摄取作为本底,获得靶/本底比值,这样可以显著减少由于与所研究的病理生理学无关的混杂因素而引起的受试者间变异,但各个参照脑区各有优缺点。例如在多系统萎缩的患者中常常出现小脑萎缩,这种情况下就不适合将小脑作为参考脑区。对于每个疾病选择合适的参照脑区仍需要进一步研究[15]。随着影像学图像分析技术的发展,陆续出现主成分分析、独立成分分析、机器学习等更为复杂的影像学数据分析方法应用于痴呆症的诊断,在临床的广泛应用还需进一步验证。但无论采用那种分析方法,在同一研究中务必保持分析方法的一致性。

四、结语

痴呆症的早期诊断和鉴别诊断对疾病治疗和患者预后有重要的影响。基于^{18}F-FDG PET 脑显像的葡萄糖代谢特点可为疾病鉴别诊断提供客观的支持性信息。^{18}F-FDG PET 脑显像可得性强、操作简便,适合推广应用于每个 PET 显像中心的痴呆症诊断[24]。在实践中,特别要注意^{18}F-FDG PET 脑显像的规范操作,才能对图像进行准确的解读,从而服务于临床应用。当然,有条件的单位亦可结合脑内异常蛋白沉积 PET 显像的多维度影像学证据,包括淀粉样蛋白和 tau 蛋白 PET 显像,来进一步协助痴呆症的临床鉴别诊断[25]。

利益冲突　所有作者声明无利益冲突

作者贡献声明　张慧玮、鲁佳荧:论文撰写;黄喆憼、崔瑞雪、兰晓莉、卢洁、张祥松、富丽萍、尹雅芙、金榕兵、汪世存、邬剑军、赵倩华、管一晖、左传涛:论文修改

参　考　文　献

[1] 中国痴呆与认知障碍指南写作组,中国医师协会神经内科医师分会认知障碍疾病专业委员会. 2018 中国痴呆与认知障碍诊治指南(一):痴呆及其分类诊断标准[J]. 中华医学杂志, 2018, 98(13): 965-970. DOI:10.3760/cma.j.issn.0376-2491.2018.13.003.
Chinese Dementia and Cognitive Impairment Guide Writing Group, Cognitive Disorders Professional Committee of the Neurologist Branch of Chinese Medical Doctor Association. Chinese dementia and cognitive disorders diagnosis and treatment guidelines in 2018 (I): dementia and its classification criteria[J]. Natl Med J China, 2018, 98(13): 965-970. DOI:10.3760/cma.j.issn.0376-2491.2018.13.003.

[2] Jack CR Jr, Bennett DA, Blennow K, et al. NIA-AA research framework: toward a biological definition of Alzheimer's disease [J]. Alzheimers Dement, 2018, 14(4): 535-562. DOI:10.1016/j.jalz.2018.02.018.

[3] World Health Organization. Risk reduction of cognitive decline and dementia: WHO guidelines[M]. Geneva: World Health Organization, 2019: x-xiii.

[4] 孙逊,阮伟伟,黄小娟,等.一体化 PET/MR 结合统计参数图辅助^{11}C-PIB 显像的半定量分析及其临床应用[J].中华核医学与分子影像杂志, 2020, 40(4): 207-212. DOI:10.3760/cma.j.cn321828-20200211-00040.
Sun X, Luan WW, Huang XJ, et al. Study of statistical parametric mapping aided semi-quantitative analysis of ^{11}C-PIB PET imaging acquired by hybrid PET/MR and its clinical application[J]. Chin J Nucl Med Mol Imaging, 2020, 40(4): 207-212. DOI:10.3760/cma.j.cn321828-20200211-00040.

[5] 焦方阳,李薇薇,王延江,等.阿尔茨海默病脑内 β-淀粉样蛋白沉积与血液 β-淀粉样蛋白的相关性研究[J].中华核医学与分子影像杂志, 2021, 41(1): 6-11. DOI:10.3760/cma.j.cn321828-20200228-00076.
Jiao FY, Li WW, Wang YJ, et al. Correlation study of brain β-amyloid deposition and blood β-amyloid level in Alzheimer's disease[J]. Chin J Nucl Med Mol Imaging, 2021, 41(1): 6-11. DOI:10.3760/cma.j.cn321828-20200228-00076.

[6] 孙金菊,陈晓,焦方阳,等. ^{11}C-PIB 在轻度认知障碍及阿尔茨海默病诊断中的价值及其影响因素[J].中华核医学与分子影像杂志, 2021, 41(1): 12-17. DOI:10.3760/cma.j.cn321828-20200228-00075.
Sun JJ, Chen X, Jiao FY, et al. Diagnostic value and influencing factors of ^{11}C-PIB in mild cognitive impairment and Alzheimer's disease[J]. Chin J Nucl Med Mol Imaging, 2021, 41(1): 12-17. DOI:10.3760/cma.j.cn321828-20200228-00075.

[7] 鲁佳荧,蒋皆恢,王敏,等.阿尔茨海默病患者脑内 tau 蛋白分布与认知组分相关性的 PET 显像研究[J].中国临床神经科学, 2020, 28(4): 396-404.

Lu JY, Jiang JH, Wang M, et al. Exploring the relationships between cognitive dysfunction and the distribution of tau protein in the brain of Alzheimer's disease patients[J]. Chin J Clin Neurosci, 2020, 28 (4): 396-404.

[8] 宋杨美惠,兰晓莉,张永学. PET/MR 成像在神经退行性疾病中的应用进展[J].中华核医学与分子影像杂志, 2019, 39 (7): 431-434. DOI:10.3760/cma.j.issn.2095-2848.2019.07.013.
Song YMH, Lan XL, Zhang YX. Application advances of PET/MR in neurodegenerative diseases[J]. Chin J Nucl Med Mol Imaging, 2019, 39 (7): 431-434. DOI: 10.3760/cma.j.issn.2095-2848.2019.07.013.

[9] Frey KA, Lodge MA, Meltzer CC, et al. ACR-ASNR practice parameter for brain PET/CT imaging dementia[J]. Clin Nucl Med, 2016, 41(2): 118-125. DOI:10.1097/RLU.0000000000001037.

[10] 鲁佳荧,陈丹彦,李玲,等.脑网络模块化分析用于阿尔茨海默病、路易体痴呆和帕金森病性痴呆脑葡萄糖代谢特点研究[J].中国临床神经科学, 2019, 27 (2): 121-129.
Lu JY, Chen DY, Li L, et al. A research of brain glucose metabolism characteristics of Alzheimer's disease, Lewy body dementia and Parkinson's disease with dementia based on modular analysis of metabolic networks[J]. Chin J Clin Neurosci, 2019, 27 (2): 121-129.

[11] Zhang H, Wu P, Ziegler SI, et al. Data-driven identification of intensity normalization region based on longitudinal coherency of ^{18}F-FDG metabolism in the healthy brain[J]. Neuroimage, 2017, 146: 589-599. DOI:10.1016/j.neuroimage.2016.09.031.

[12] 韩婷婷,尹雅芙.烟碱型乙酰胆碱受体在血管性认知功能障碍中的作用[J].中华核医学与分子影像杂志, 2018, 38 (6): 436-440. DOI:10.3760/cma.j.issn.2095-2848.2018.06.017.
Han TT, Yin YF. Role of nicotinic acetylcholine receptors in vascular cognitive impairment[J]. Chin J Nucl Med Mol Imaging, 2018, 38 (6): 436-440. DOI: 10.3760/cma.j.issn.2095-2848.2018.06.017.

[13] Arbizu J, Festari C, Altomare D, et al. Clinical utility of FDG-PET for the clinical diagnosis in MCI[J]. Eur J Nucl Med Mol Imaging, 2018, 45 (9): 1497-1508. DOI: 10.1007/s00259-018-4039-7.

[14] Surasi DS, Bhambhvani P, Baldwin JA, et al. ^{18}F-FDG PET and PET/CT patient preparation: a review of the literature[J]. J Nucl Med Technol, 2014, 42 (1): 5-13. DOI: 10.2967/jnmt.113.132621.

[15] Varrone A, Asenbaum S, Vander Borght T, et al. EANM procedure guidelines for PET brain imaging using[^{18}F]FDG, version 2[J]. Eur J Nucl Med Mol Imaging, 2009, 36(12): 2103-2110. DOI:10.1007/s00259-009-1264-0.

[16] Herholz K. Guidance for reading FDG PET scans in dementia patients[J]. Q J Nucl Med Mol Imaging, 2014, 58(4): 332-343.

[17] Fu L, Liu L, Zhang J, et al. Brain network alterations in Alzheimer's disease identified by early-phase PIB-PET[J]. Contrast Media Mol Imaging, 2018, 2018: 6830105. DOI:10.1155/2018/6830105.

[18] 史新冲,张祥松,易畅,等.脑代谢显像在多系统萎缩早期诊断中的应用[J].中华核医学与分子影像杂志, 2012, 32 (4): 250-254. DOI:10.3760/cma.j.issn.2095-2848.2012.04.003.
Shi XC, Zhang XS, Yi C, et al. ^{18}F-FDG PET imaging in early diagnosis of multiple system atrophy[J]. Chin J Nucl Med Mol Imaging, 2012, 32 (4): 250-254. DOI: 10.3760/cma.j.issn.2095-2848.2012.04.003.

[19] 葛璟洁,李玲,刘丰韬,等.帕金森病/帕金森综合征^{18}F-FDG PET 脑显像技术操作及报告解读要素[J].中国临床神经科学, 2021, 29 (1): 82-87.
Ge JJ, Li L, Liu FT, et al. Guidance for operation and reading ^{18}F-FDG PET scans in Parkinsonism patients[J]. Chin J Clin Neurosci, 2021, 29 (1): 82-87.

[20] Shi Z, Fu LP, Zhang N, et al. Amyloid PET in dementia syndromes: a Chinese multicenter study[J]. J Nucl Med, 2020, 61 (12): 1814-1819. DOI:10.2967/jnumed.119.240325.

[21] 中华医学会核医学分会,北京认知神经科学学会.淀粉样蛋白 PET 脑显像技术规范专家共识[J].中华核医学与分子影像杂志, 2020, 40 (12): 736-742. DOI: 10.3760/cma.j.cn321828-20200415-00150.
Chinese Society of Nuclear Medicine, Beijing Cognitive Neuroscience Society. Expert consensus on technical specifications of amyloid PET brain imaging[J]. Chin J Nucl Med Mol Imaging, 2020, 40 (12): 736-742. DOI: 10.3760/cma.j.cn321828-20200415-00150.

[22] McKeith IG, Boeve BF, Dickson DW, et al. Diagnosis and management of dementia with Lewy bodies: Fourth consensus report of the DLB Consortium[J]. Neurology, 2017, 89(1): 88-100. DOI: 10.1212/WNL.0000000000004058.

[23] Bi Q, Wang W, Niu N, et al. Relationship between the disrupted topological efficiency of the structural brain connectome and glucose hypometabolism in normal aging[J]. Neuroimage, 2021, 226: 117591. DOI:10.1016/j.neuroimage.2020.117591.

[24] 左传涛,张慧玮,管一晖.以阿尔茨海默病相关异常蛋白沉积为靶点的 PET 显像[J].中华核医学与分子影像杂志, 2020, 40 (4): 193-195. DOI:10.3760/cma.j.cn321828-20200304-00085.
Zuo CT, Zhang HW, Guan YH. PET imaging of Alzheimer's disease related abnormal protein deposition[J]. Chin J Nucl Med Mol Imaging, 2020, 40(4): 193-195. DOI:10.3760/cma.j.cn321828-20200304-00085.

[25] 张慧玮,左传涛,管一晖.重视大数据时代下阿尔茨海默病脑内异常蛋白沉积的多维度 PET 显像研究[J].中华核医学与分子影像杂志, 2021, 41(1): 2-5. DOI: 10.3760/cma.j.cn321828-20201216-00445.
Zhang HW, Zuo CT, Guan YH. Emphasizing multi-dimensional PET imaging of abnormal protein deposition in Alzheimer's disease in the era of big data[J]. Chin J Nucl Med Mol Imaging, 2021, 41 (1): 2-5. DOI:10.3760/cma.j.cn321828-20201216-00445.

(收稿日期:2021-03-17)