

淀粉样蛋白 PET 脑显像技术规范专家共识

中华医学会核医学分会 北京认知神经科学学会

通信作者:韩瑛, Email: hanying@xwh.ccmu.edu.cn; 李思进, Email: lisjnm123@vip.163.com; 李亚明, Email: ymli2001@163.com

基金项目:国家自然科学基金(61633018, 81971641, 81725009, 81271516, 61603236)

DOI:10.3760/cma.j.cn321828-20200415-00150

Expert consensus on technical specifications of amyloid PET brain imaging

Chinese Society of Nuclear Medicine, Beijing Cognitive Neuroscience Society

Corresponding authors: Han Ying, Email: hanying@xwh.ccmu.edu.cn; Li Sijin, Email: lisjnm123@vip.163.com; Li Yaming, Email: ymli2001@163.com

Fund program: National Natural Science Foundation of China (61633018, 81971641, 81725009, 81271516, 61603236)

DOI:10.3760/cma.j.cn321828-20200415-00150

阿尔茨海默病(Alzheimer's disease, AD)是一种起病隐匿、持续进展的神经退行性脑病,临床以情景记忆障碍为早期突出的核心症状,继而出现多种认知功能和非认知功能损害^[1-2]。研究证实,AD 相关神经病理学改变最早可于典型症状出现前的 20 年发现,因此 AD 被看作是连续过程,其疾病谱包括无显著临床症状阶段的临床前 AD 阶段(preclinical AD)至前驱期 AD(prodromal AD)或 AD 源性轻度认知障碍(mild cognitive impairment, MCI),再至典型痴呆阶段[AD 源性痴呆(AD dementia, ADD)]的连续过程^[3-6]。

由 β -淀粉样蛋白(β -amyloid, A β)聚集形成老年斑和异常过度磷酸化 tau 蛋白组成的神经原纤维缠结是 AD 两大神经病理变化^[7]。A β 级联假说是 AD 的主要假说之一,是指在 AD 进程中 A β 异常沉积作为始动因素,可继发引起 tau 蛋白异常过度磷酸化、神经递质紊乱以及氧化应激等众多神经病理学和(或)病理生理学过程,并最终导致大量神经元变性死亡和功能障碍,造成认知功能下降、精神行为症状及日常生活能力减退等临床表现^[8]。

PET 显像通过正电子核素标记的显像剂特异性结合病理学和(或)病理生理学生物标志物来实现活体分子显像,提供可定量与可视化的生物信息^[9-14]。最早成功的 A β PET 显像剂¹¹C-匹兹堡化合物 B(Pittsburgh compound B, PIB)是 A β 染色剂硫黄素 T 的衍生物^[15]。近年来,3 种¹⁸F 标记的显像剂 florbetaben^[16](即 AV-1,商品名 NeuraCeq)、florbetapir^[17](即 AV-45,商品名 Amyvid)、flutemetamol^[18](即 GE-067,商品名 Vizamyl)在多个国家和地区相

继被批准用于 A β PET 临床显像。

早期 PET 研究结果显示,与正常志愿者及其他类型痴呆如额颞叶痴呆(frontotemporal lobe dementia, FTLT)患者相比,AD 患者大脑皮质 A β 沉积程度显著升高,这与神经病理学检查结果相吻合,因此 A β PET 显像开始被用于 AD 的临床诊断和鉴别诊断^[19-20]。然而,也有研究发现路易体痴呆(dementia with Lewy bodies, DLB)和淀粉样脑血管病(cerebral amyloid angiopathy, CAA)患者的 A β PET 显像可呈阳性,故不推荐 A β PET 显像用于 DLB、CAA 与 AD 的鉴别诊断^[21-22]。目前,对于 A β PET 显像临床应用指征的相关建议也已出台^[23-24]。

随访研究发现,A β PET 显像阳性的遗忘性 MCI(amnesic MCI, aMCI)患者未来转化为 AD 的概率显著高于 A β PET 显像阴性者^[25-26],且 aMCI 阶段和主观认知下降(subjective cognitive decline, SCD)阶段患者的脑内 A β 沉积程度与其情景记忆障碍和其他认知障碍严重程度显著相关^[27-28]。此外,载脂蛋白 E(apolipoprotein E, APOE) ϵ 4 等位基因或 APOE ϵ 4 基因型增加了患者 A β PET 显像阳性的风险^[29]。因此,A β PET 显像对于 AD 高危人群的早期识别、转归预测和早期干预有潜在的应用价值,也越来越受到重视。

本共识旨在提倡并推动 A β PET 显像技术规范,以实现显像流程及结果的可靠性、可重复性及可比性,为开展 AD 及相关疾病的临床科学研究提供重要的技术支撑。

一、显像剂制备与质量控制

1. 制备。目前,国内各医疗研究机构使用的 A β

显像剂合成模块通常为多功能¹¹C 或¹⁸F 自动化合成模块。美国食品与药品监督管理局(Food and Drug Administration, FDA)批准的 3 个¹⁸F 标记显像剂的相关技术信息已于网站公布(<https://www.drug.com>)^[30-32]。以目前国内应用最为广泛的¹⁸F-florbetapir 为例,其制备流程为:回旋加速器制备的¹⁸F⁻经 QMA 阴离子柱吸附除去¹⁸O 水;用含水氨基聚醚 K2.2.2/ K_2CO_3 -乙腈溶液将¹⁸F⁻从 QMA 柱上洗脱至反应器中,氮气保护下乙腈和水加热共沸制得干燥的¹⁸F-KF/K2.2.2 氟化试剂;加入含有前体化合物的二甲基亚砜溶液后,加热进行¹⁸F 氟化反应,再加入 HCl 溶液脱保护得到粗产物,冷却后加水稀释,经高效液相色谱(high performance liquid chromatography, HPLC)或固相小柱纯化,最终得到乙醇含量<10%的¹⁸F-florbetapir 生理盐水溶液,无菌滤膜过滤得到最后制剂。制剂经质量控制分析合格后,方可供受试者静脉注射使用。氟化反应条件依据所用溶剂不同而有所变化。

2. 质量控制。以¹⁸F-florbetapir 为例,溶液应无色透明;滤膜完整性检测压力>345 kPa;pH 值 5~8;放化纯>90%;核素半衰期为 105~115 min;核素纯度:能谱图中除 0.511 和 1.022 MeV 外,应无其他峰出现;氨基聚醚 K2.2.2 残留≤50 μg/ml、乙腈残留≤0.041%、二甲基亚砜残留≤0.5%;乙醇浓度<10%;比活度≥100 MBq/μg;内毒素和无菌检查合格(符合药典规定)。制剂检测合格后,根据实际需求独立分装显像剂溶液于注射器内并记录放射性活度,进行相应的放射防护和转运。以¹⁸F-florbetapir 为例,注射活度推荐为 370 MBq/人,注射体积<10 ml/人(总化学量<50 μg/人)。

二、显像前准备

水和食物对 Aβ PET 显像无干扰,检查前无须禁止。若研究拟将 Aβ PET 显像结果与其他功能显像联合分析,或行 Aβ PET 的试验-重复试验(test-retest),则宜尽可能保持受试者生理状态稳定(如生物节律、脑功能任务等)以保证数据间的可比性。

三、PET 显像

1. 显像剂注射。注射前再次核对信息,确认无误后经受试者静脉通路缓慢推注已准备好的显像剂溶液,随后用适量生理盐水冲管,以减少管道内显像剂残留,以敷贴压迫注射部位避免液体渗漏。记录注射时间、部位与注射活度。操作过程中应遵守生物和放射线职业防护原则,以及医疗废物和放射性废料处理原则。

2. PET 采集。常用的 PET 采集机型包括一体

化 PET/CT 仪、一体化 PET/MR 仪和单模态 PET 仪。采集时受试者应保持头部静止不动。采集前可根据实际情况对受试者头部进行固定与约束,必要时可附加专用头托、海绵垫、约束带等物件。有条件的机构可利用头动探测设备所得参数对 PET 原始数据进行校正。

常用的 PET 采集过程包括全程动态采集、双时相采集和平台期静态采集。平台期静态显像是医疗科研机构中最常用的显像方式。以¹⁸F-florbetapir PET 显像为例,美国 FDA 建议注射显像剂后 30~50 min 开始脑部 PET 信号采集,采集时长为 10 min。

全程动态采集可获得从显像剂注射到显像结束的全部动态数据,并可进行绝对定量计算,得到相应的定量参数。在采取全程动态采集时,宜在建立静脉通路后嘱受试者上检查床候诊,于床旁注射,并同时开始脑部信号采集直至扫描结束。

双时相采集与全程动态采集过程类似,也需床旁注射,并同时开始脑部信号采集,但其信号采集只覆盖显像剂灌注期和平台期。灌注期采集从注射后即刻开始,覆盖至灌注期结束;平台期采集从结合稳态开始,覆盖至放射性计数明显衰减和(或)受试者耐受极限。

四、图像校正、重建及融合

1. 数据校正。PET 采集得到的原始数据在进行图像重建前须经过一系列校正,常用的数据校正项目包括:衰减校正、探测效率归一化校正、衰变校正、散射校正、随机符合校正和死时间校正等。其中,衰减校正应根据实际机型选择相应校正方式,如同机 CT 数据、旋转放射性棒源透射扫描数据或同机 MR 衰减校正专用序列数据等。

2. 分帧与重建。静态显像的基础是假定显像时间段内的体内显像剂分布已达稳态,因此不作时间划分,直接重建成单帧静态图像。对于动态显像,可根据需要将显像全程数据依时间顺序划分成不同的帧进行图像重建,获得动态 PET 图像。分帧一般遵循以下原则:早期灌注期时长设置宜短,以捕捉 Aβ 显像剂在脑内分布的快速变化;随着脑内显像剂的结合状态稳定,后续时相可逐渐增加时长以提高计数,保证图像的高信噪比。对于双时相采集,一般将灌注期和平台期数据各重建出 1 个静态图像或动态图像,分别反映脑内血流灌注和 Aβ 沉积情况。

PET 图像重建可根据实际目的和机型选择合适的重建算法和重建参数(包括重建矩阵、放大倍数、散射校正、平滑算法与平滑核大小等)。常用的重

建算法包括有序子集最大期望值迭代法 (ordered-subset expectation maximization, OSEM)、滤波反投影 (filtered back projection, FBP) 等;重建矩阵大小宜兼顾灵敏度和分辨力。

3.图像融合与显示。由于 PET 图像缺少相应的解剖信息,为了对 PET 结果进行准确的解剖定位,一般将 PET 图像与结构图像进行融合显示。对于一体化 PET/CT 和 PET/MR 仪,一般将 PET 图像与同机 CT 图像或同机结构像 MR 图像在匹配空间位置后进行融合显示。

五、结果分析(视觉评判)

相比葡萄糖代谢、tau 蛋白异常沉积等的 PET 影像分布特点,脑内 Aβ 的沉积模式更趋于平均,在不同疾病和不同发展过程中均缺乏显著的分布模式差异。因此,对于一部分临床研究,PET 显像仅需提供对脑内 Aβ 沉积为阴性或阳性的全局二元判断结论。Aβ PET 显像阴性或阳性的视觉评判标准如下所述。

1.流程和标准(图 1A)。横断位阅片时,应按照自下而上的顺序,从小脑开始,随后依次观察颞叶、枕叶、额叶直至顶叶;如遇疑难病例再观察冠状位和矢状位以寻找相应判断依据^[33-34]。

2.阴性影像学特征。典型的 Aβ 阴性影像学表现为大脑灰白质摄取间存在显著对比,即灰质低摄取而白质则保留正常的高摄取(图 1B 上排)。大脑灰质的典型阴性征象包括“山脊征”“凸透镜征”“钻石征”“卡通手征”以及“冬树征”。

3.阳性影像学特征。典型的 Aβ 阳性影像学表现为因灰质摄取增高而导致的灰白质摄取对比明显减弱(图 1B 下排)。在绝大多数病例中,作为内参的小脑皮质因未被疾病累及,应仍保留灰质低白质高的摄取差异;部分终末期患者与 AD 致病基因[如早老素-1(presenilin-1, PS1)]携带者除外。大脑灰质的典型阳性征象包括“平原征”“亲吻征”以及“夏树征”。

4.注意事项(图 1C)。脑萎缩在 Aβ PET 显像受试者中常见,可能会使阅片者在视觉评判中低估灰质的 Aβ 沉积,因此应当对解剖像观察到的脑萎缩程度加以考虑。此外,部分受试者由于认知障碍难以配合或合并震颤等运动障碍,故头动伪影在 Aβ PET 显像中亦常见,可能引起图像模糊、信噪比减低、匹配错位和衰减校正错位等问题,亦需注意,必要时须重新显像以获得清晰可靠的数据。

六、结果分析(图像后处理及定量和半定量分析)

由于视觉二元判断结论常难以满足大多数的

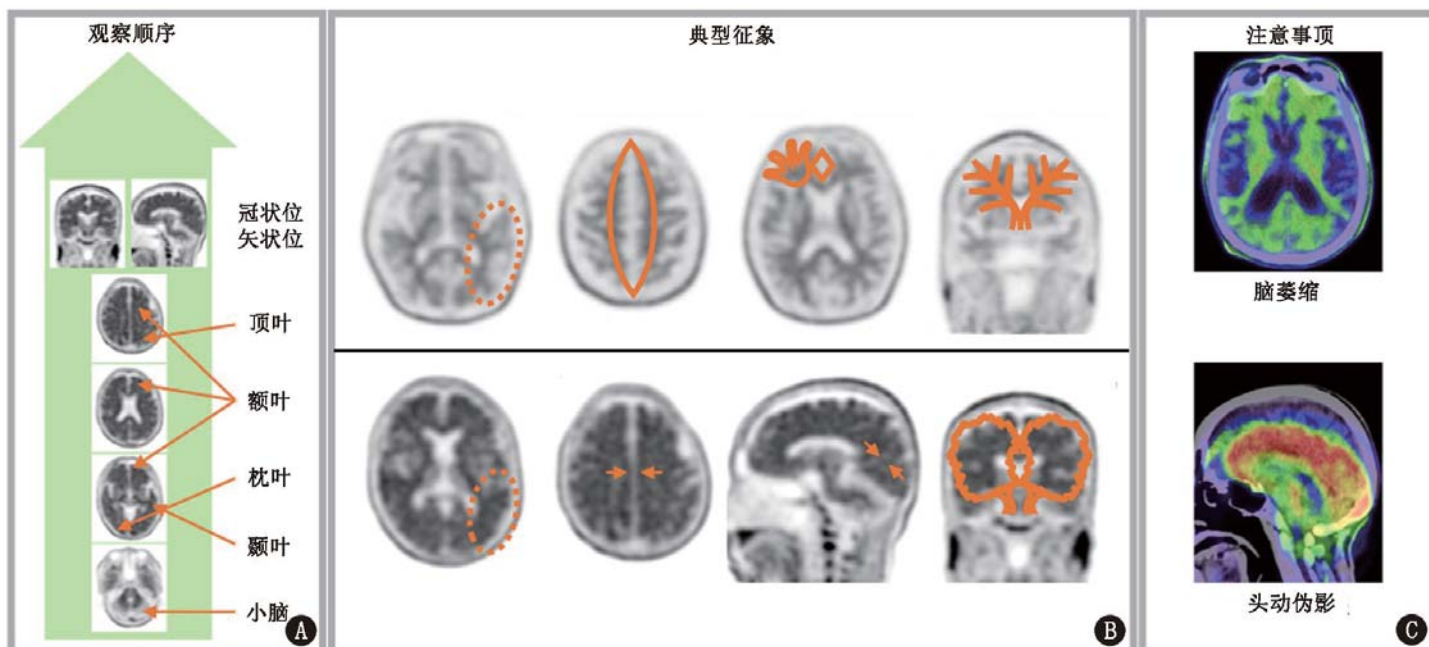


图 1 β-淀粉样蛋白(Aβ)PET 图像视觉评判流程图及典型征象图。A. Aβ PET 图像视觉评判流程图;B. Aβ PET 图像典型征象图;上排为 PET 阴性影像学典型特征,从左到右依次为“山脊征”(因灰白质摄取差异形成的梯度征象,以横断位上的颞枕叶为著)、“凸透镜征”(因半卵圆中心白质高摄取部分被其内侧灰质低摄取部分分离形成的梭形征象,见于横断位半卵圆中心层面)、“卡通手征”(因脑回白质高摄取部分未被外围灰质包裹,而形成清晰的放射状征象,以横断位上的外侧额叶为著)、“钻石征”(因白质高摄取部分被灰质低摄取部分分离形成的菱形征象,以横断位上的内侧额叶为明显)、“冬树征”(因脑回白质高摄取部分未被外围灰质低摄取部分包裹,而形成清晰的放射状征象,以冠状位上的前额叶为著);下排为 PET 阳性影像学典型特征,从左到右依次为“平原征”(因灰白质摄取差异消失形成的均一状征象,以横断位上的颞枕叶为著)、横断位额顶枕叶“亲吻征”(因包括正中裂与顶枕沟在内的脑裂脑沟两侧的灰质高摄取部分相互接触形成的相连状征象)、矢状位楔前叶“亲吻征”、“夏树征”(因脑回白质高摄取部分被外围灰质高摄取部分包裹,而形成的饱满状征象,以冠状位上的前额叶为著);C. Aβ PET 视觉评判注意事项;上图为脑萎缩示例,下图为头动伪影示例

实际科研需求,各医疗研究机构大多通过对 A β PET 数据进行定量或半定量分析来反映 A β 在全脑或不同脑区的量化沉积程度。由于 A β PET 图像处理方法因采集方式、研究目的等而异,本共识主要针对 A β PET 图像预处理流程的规范化(图 2)。

1.部分容积效应校正。因 PET 显像固有空间分辨能力较低,可能出现无法精确反映高低信号交界处信号的情况,即部分容积效应(partial volume effect, PVE)。PVE 校正(PVE correction, PVEC)即是针对 PVE 的校正过程。在能够取得受试者三维容积采集的高分辨 T₁ 加权像数据的情况下,可尝试进行 PET 数据的 PVEC,常用算法包括基于体素水平的 Müller-Gärtner 方法和基于区域的几何转移矩阵(geometric transfer matrix, GTM)方法等。

2.空间标准化。基于 A β PET 显像的空间标准化通常须先建立 A β PET 图像的标准脑模板,然后利用仿射变换对个体脑图像进行刚性配准,使其朝向、形状、大小与标准脑模板一致,该过程对体素在空间坐标系中仅作三维平移、旋转和全局缩放。接着对配准后的个体脑图像进行非线性变换,使其在局部进一步匹配标准脑模板。

基于高分辨率解剖成像的空间标准化方法一般借助三维容积采集的个体 T₁ 加权像 MR 图像来完成 A β PET 图像的标准化的,首先将 PET 图像与 MR 图像进行空间配准,然后将个体 MR 图像标准化至 MR 模板空间,最后将上述 2 步的变换矩阵联合应用至个体 PET 图像,完成对 PET 图像的空间标准化。

3.平滑。主要目的是减少影像数据中因统计涨落造成的噪声,但过度平滑有可能消除影像的真实细节。一般原则为平滑核心的半高宽(full width of half maximum, FWHM)选择为源图像体素横径的 2~3 倍,平滑算法多采用三维高斯平滑(3-dimensional Gaussian smoothing)等。

4.定量及半定量分析。因研究目的和研究设计不同,包括 A β PET 显像在内的数据采集和分析过程中关注的具体指标各不相同,本共识仅对一些最基本的参数作简要介绍。

平台期静态显像作为大部分医疗研究机构的首选,一般以平均标准化摄取值(mean standardized uptake value, SUV_{mean})作为反映选定感兴趣体积(volume of interest, VOI)内 A β 沉积整体水平的半定量指标。将目标 VOI 的标准化摄取值(standardized uptake value, SUV)除以参考组织 SUV 即可得到 SUV 比(SUV ratio, SUV_r)。¹⁸F-florbetaben、¹⁸F-florbetapir、¹⁸F-flutemetamol 的常用阳性阈值分别为 1.478^[35]、1.10^[36]和 1.56^[37]。

为获得更准确的 A β 定量结合信息,有条件的医疗研究机构可对平台期动态数据进行更细致的校正和计算,得到非可置换结合潜力(non-displaceable binding potential, BP_{ND})、分布容积(distribution volume, DV)等参数。计算相关参数时,构建的药代动力学模型包括单组织房室模型(one-tissue compartment model, 1TCM)、简化参考组织模型(simplified reference tissue model, SRTM)等。通过对灌注期数据的建模和计算,可得到反映脑内血流灌注的补充信息,常用参数包括 R1 等。

5.人工智能分析。人工智能可有效代替人力处理大量重复繁琐的计算,提升工作效率和精确度。目前,常见的人工智能包括机器学习与深度学习等。其中,机器学习技术包括基于主成分分析(principal component analysis, PCA)和独立成分分析(independent component analysis, ICA)的特征提取以及基于支持向量机(support vector machine, SVM)的分类模型。深度学习模型包括卷积神经网络(convolutional neural network, CNN)、反向传播神经网络(back propagation neural network, BPNN)等^[38-39]。

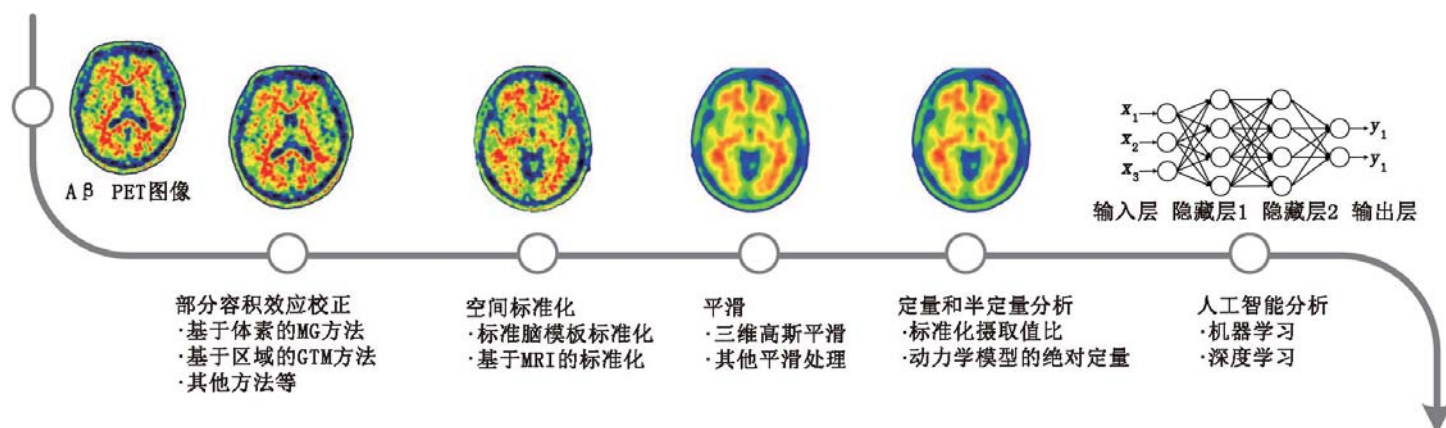


图 2 β -淀粉样蛋白(A β)PET 图像后处理分析流程图。MG 为 Müller-Gärtner, GTM 为几何转移矩阵

6. 相关研究小组及数据库。目前,全球有多个研究计划正在募集包括 A β PET 显像在内的大量标准化的 AD 疾病数据,以探讨 AD 发病过程、疾病进展的变化与原因,揭示 AD 的发病机制并寻找潜在的预防或干预手段。如美国 AD 神经影像计划(AD Neuroimaging Initiative, ADNI)^[40]、美国痴呆影像——淀粉样蛋白扫描(Imaging Dementia—Evidence for Amyloid Scanning, IDEAS)^[41]、美国家族性 AD 网络(Dominantly Inherited Alzheimer Network, DIAN)^[42]以及中国的认知下降纵向研究(Sino Longitudinal Study on Cognitive Decline, SILCODE)^[43]等。

在部分数据库中,包括 A β PET 显像在内的影像资料及临床数据提供下载,学者可以不同的研究方法进行研究。若所研究的内容在期刊上发表,研究者须在作者部分最后注明该数据库。

利益冲突 所有作者均声明不存在利益冲突

指导委员会成员(按姓氏拼音排序):韩璠(首都医科大学宣武医院神经内科);李林(四川大学华西医院核医学科);李思进(山西医科大学第一医院核医学科、分子影像精准诊疗省部共建协同创新中心);李亚明(中国医科大学第一附属医院核医学科);汪静(空军军医大学西京医院核医学科)

写作组组长:左传涛(复旦大学附属华山医院 PET 中心);张晓丽(首都医科大学附属北京安贞医院核医学科)

执笔:鲍伟奇(复旦大学附属华山医院 PET 中心);陈观群(首都医科大学宣武医院神经内科);葛璟洁(复旦大学附属华山医院 PET 中心);负明凯(首都医科大学附属北京安贞医院核医学科)

专家共识协作组成员(按姓氏拼音排序):艾林(首都医科大学附属北京天坛医院核医学科);曹云鹏(中国医科大学第一附属医院神经内科);崔瑞雪(中国医学科学院、北京协和医学院北京协和医院核医学科);丁虹(《中华核医学与分子影像杂志》编辑部);富丽萍(中日友好医院核医学科);管一暉(复旦大学附属华山医院 PET 中心);韩璠(首都医科大学宣武医院神经内科);胡硕(中南大学湘雅医院核医学科);霍力(中国医学科学院、北京协和医学院北京协和医院核医学科);蒋皆恢(上海大学先进通信与数据科学研究院);金榕兵(陆军军医大学陆军特色医学中心核医学科);孔繁渊(美国宾夕法尼亚大学);兰晓莉(华中科技大学同济医学院附属协和医院核医学科);李林(四川大学华西医院核医学科);李思进(山西医科大学第一医院核医学科、分子影像精准诊疗省部共建协同创新中心);李亚明(中国医科大学第一附属医院核医学科);刘建军(上海交通大学医学院附属仁济医院核医学科);卢洁(首都医科大学宣武医院核医学科);罗本燕(浙江大学医学院附属第一医院神经内科);马庆杰(吉林大学中日联谊医院核医学科);屈秋民(西安交通大学第一附属医院神经内科);单保慈(中国科学院高能物理研究所);田梅(浙江大学医学院附属第二医院核医学科);田蓉

(四川大学华西医院核医学科);汪静(空军军医大学西京医院核医学科);汪世存(中国科学技术大学附属第一医院核医学科);王坚(复旦大学附属华山医院神经内科);王延江(陆军军医大学陆军特色医学中心神经内科);王荫华(北京大学第一医院神经内科);王跃涛(苏州大学附属第三医院核医学科);武志芳(山西医科大学第一医院核医学科、分子影像精准诊疗省部共建协同创新中心);徐白莹(解放军总医院第一医学中心核医学科);徐运(南京大学医学院附属鼓楼医院神经内科);郁金泰(复旦大学附属华山医院神经内科);张宏(浙江大学医学院附属第二医院核医学科);张祥松(中山大学第一附属医院核医学科);张晓丽(首都医科大学附属北京安贞医院核医学科);张志瑛(东南大学附属中大医院神经内科);赵军(同济大学附属东方医院核医学科);赵倩华(复旦大学附属华山医院神经内科);周玉颖(天津市环湖医院神经内科);朱霖(北京师范大学化学学院);左传涛(复旦大学附属华山医院 PET 中心)

参 考 文 献

- [1] Querfurth HW, LaFerla FM. Alzheimer's disease [J]. N Engl J Med, 2010, 362(4): 329-344. DOI:10.1056/NEJMra0909142.
- [2] Goedert M, Spillantini MG. A century of Alzheimer's disease [J]. Science, 2006, 314(5800): 777-781. DOI:10.1126/science.1132814.
- [3] Jessen F, Amariglio RE, Buckley RF, et al. The characterisation of subjective cognitive decline [J]. Lancet Neurol, 2020, 19(3): 271-278. DOI:10.1016/S1474-4422(19)30368-0.
- [4] Dubois B, Feldman HH, Jacova C, et al. Advancing research diagnostic criteria for Alzheimer's disease: the IWG-2 criteria [J]. Lancet Neurol, 2014, 13(6): 614-629. DOI:10.1016/S1474-4422(14)70090-0.
- [5] Jack CR Jr, Albert MS, Knopman DS, et al. Introduction to the recommendations from the National Institute on Aging-Alzheimer's Association workgroups on diagnostic guidelines for Alzheimer's disease [J]. Alzheimers Dement, 2011, 7(3): 257-262. DOI:10.1016/j.jalz.2011.03.004.
- [6] Dubois B, Feldman HH, Jacova C, et al. Research criteria for the diagnosis of Alzheimer's disease: revising the NINCDS-ADRDA criteria [J]. Lancet Neurol, 2007, 6(8): 734-746. DOI:10.1016/S1474-4422(07)70178-3.
- [7] Hardy J, Duff K, Hardy KG, et al. Genetic dissection of Alzheimer's disease and related dementias: amyloid and its relationship to tau [J]. Nat Neurosci, 1998, 1(5): 355-358. DOI:10.1038/1565.
- [8] Hardy JA, Higgins GA. Alzheimer's disease: the amyloid cascade hypothesis [J]. Science, 1992, 256(5054): 184-185. DOI:10.1126/science.1566067.
- [9] 朱展频,朱虹. A β 类和 Tau 蛋白类分子探针在阿尔茨海默病中的研究进展 [J]. 中华核医学与分子影像杂志, 2018, 38(4): 291-294. DOI:10.3760/cma.j.issn.2095-2848.2018.04.018. Zhu ZP, Zhu H. Research progress in imaging agents targeting A β and Tau protein in Alzheimer's disease [J]. Chin J Nucl Med Mol Imaging, 2018, 38(4): 291-294. DOI:10.3760/cma.j.issn.2095-2848.2018.04.018.
- [10] 何枫,王云华.阿尔茨海默病 PET 正电子分子影像探针研究进展 [J]. 中华核医学与分子影像杂志, 2018, 38(2): 128-133.

- DOI:10.3760/cma.j.issn.2095-2848.2018.02.014.
- He F, Wang YH. Research progress of positron-emitting molecular imaging probes for Alzheimer's disease [J]. Chin J Nucl Med Mol Imaging, 2018, 38(2): 128-133. DOI:10.3760/cma.j.issn.2095-2848.2018.02.014.
- [11] Nasrallah IM, Wolk DA. Multimodality imaging of Alzheimer disease and other neurodegenerative dementias [J]. J Nucl Med, 2014, 55(12): 2003-2011. DOI:10.2967/jnumed.114.141416.
- [12] 左传涛,张慧玮,管一暉.以阿尔茨海默病相关异常蛋白沉积为靶点的 PET 显像[J].中华核医学与分子影像杂志, 2020, 40(4): 193-195. DOI:10.3760/cma.j.cn321828-20200304-00085.
- Zuo CT, Zhang HW, Guan YH. PET imaging of Alzheimer's disease related abnormal protein deposition [J]. Chin J Nucl Med Mol Imaging, 2020, 40(4): 193-195. DOI:10.3760/cma.j.cn321828-20200304-00085.
- [13] 任树华,黄琪,胡静超,等.¹⁸F-AV45 PET 显像在轻微认知下降和轻度认知障碍患者中的应用[J].中华核医学与分子影像杂志, 2020, 40(4): 196-200. DOI: 10.3760/cma.j.cn321828-20190812-00166.
- Ren SH, Huang Q, Hu JC, et al. Application of ¹⁸F-AV45 PET imaging in subtle cognitive decline and mild cognitive impairment patients [J]. Chin J Nucl Med Mol Imaging, 2020, 40(4): 196-200. DOI:10.3760/cma.j.cn321828-20190812-00166.
- [14] 张晨鹏,王成,辛玫,等.¹⁸F-AV45 PET/CT 显像视觉分析及 SUVR 对不同认知障碍患者的辅助诊断价值[J].中华核医学与分子影像杂志, 2020, 40(4): 201-206. DOI: 10.3760/cma.j.cn321828-20200225-00067.
- Zhang CP, Wang C, Xin M, et al. Value of visual analysis and SUVR during ¹⁸F-AV45 PET/CT imaging in the diagnosis of mild cognitive impairment and Alzheimer's disease [J]. Chin J Nucl Med Mol Imaging, 2020, 40(4): 201-206. DOI:10.3760/cma.j.cn321828-20200225-00067.
- [15] Klunk WE, Engler H, Nordberg A, et al. Imaging brain amyloid in Alzheimer's disease with Pittsburgh compound-B [J]. Ann Neurol, 2004, 55(3): 306-319. DOI:10.1002/ana.20009.
- [16] Rowe CC, Ackerman U, Browne W, et al. Imaging of amyloid beta in Alzheimer's disease with ¹⁸F-BAY94-9172, a novel PET tracer: proof of mechanism [J]. Lancet Neurol, 2008, 7(2): 129-135. DOI:10.1016/S1474-4422(08)70001-2.
- [17] Wong DF, Rosenberg PB, Zhou Y, et al. *In vivo* imaging of amyloid deposition in Alzheimer disease using the radioligand ¹⁸F-AV-45 (florbetapir [corrected] F 18) [J]. J Nucl Med, 2010, 51(6): 913-920. DOI:10.2967/jnumed.109.069088.
- [18] Serdons K, Terwinghe C, Vermaelen P, et al. Synthesis and evaluation of ¹⁸F-labeled 2-phenylbenzothiazoles as positron emission tomography imaging agents for amyloid plaques in Alzheimer's disease [J]. J Med Chem, 2009, 52(5): 1428-1437. DOI:10.1021/jm8013376.
- [19] Ikonovic MD, Abrahamson EE, Price JC, et al. Early AD pathology in a [C-11]PiB-negative case: a PiB-amyloid imaging, biochemical, and immunohistochemical study [J]. Acta Neuropathol, 2012, 123(3): 433-447. DOI:10.1007/s00401-012-0943-2.
- [20] Rabinovici GD, Furst AJ, O'Neil JP, et al. ¹¹C-PIB PET imaging in Alzheimer disease and frontotemporal lobar degeneration [J]. Neurology, 2007, 68(15): 1205-1212. DOI:10.1212/01.wnl.000259035.98480.ed.
- [21] Edison P, Rowe CC, Rinne JO, et al. Amyloid load in Parkinson's disease dementia and Lewy body dementia measured with [¹¹C]PIB positron emission tomography [J]. J Neurol Neurosurg Psychiatry, 2008, 79(12): 1331-1338. DOI:10.1136/jnnp.2007.127878.
- [22] Johnson KA, Gregas M, Becker JA, et al. Imaging of amyloid burden and distribution in cerebral amyloid angiopathy [J]. Ann Neurol, 2007, 62(3): 229-234. DOI:10.1002/ana.21164.
- [23] Johnson KA, Minoshima S, Bohnen NI, et al. Appropriate use criteria for amyloid PET: a report of the Amyloid Imaging Task Force, the Society of Nuclear Medicine and Molecular Imaging, and the Alzheimer's Association [J]. Alzheimers Dement, 2013, 9(1): e1-16. DOI:10.1016/j.jalz.2013.01.002.
- [24] Johnson KA, Minoshima S, Bohnen NI, et al. Update on appropriate use criteria for amyloid PET imaging: dementia experts, mild cognitive impairment, and education. Amyloid Imaging Task Force of the Alzheimer's Association and Society for Nuclear Medicine and Molecular Imaging [J]. Alzheimers Dement, 2013, 9(4): e106-109. DOI:10.1016/j.jalz.2013.06.001.
- [25] Teipel S, Drzezga A, Grothe MJ, et al. Multimodal imaging in Alzheimer's disease: validity and usefulness for early detection [J]. Lancet Neurol, 2015, 14(10): 1037-1053. DOI:10.1016/S1474-4422(15)00093-9.
- [26] Zhang D, Shen D, Alzheimer's Disease Neuroimaging Initiative. Predicting future clinical changes of MCI patients using longitudinal and multimodal biomarkers [J]. PLoS One, 2012, 7(3): e33182. DOI:10.1371/journal.pone.0033182.
- [27] Beyer L, Brendel M, Scheiwein F, et al. Improved risk stratification for progression from mild cognitive impairment to Alzheimer's disease with a multi-analytical evaluation of amyloid-β positron emission tomography [J]. J Alzheimers Dis, 2020, 74(1): 101-112. DOI:10.3233/JAD-190818.
- [28] Thomas KR, Bangen KJ, Weigand AJ, et al. Objective subtle cognitive difficulties predict future amyloid accumulation and neurodegeneration [J]. Neurology, 2020, 94(4): e397-e406. DOI:10.1212/WNL.0000000000008838.
- [29] Toledo JB, Habes M, Sotiras A, et al. APOE effect on amyloid-β PET spatial distribution, deposition rate, and cut-points [J]. J Alzheimers Dis, 2019, 69(3): 783-793. DOI:10.3233/JAD-181282.
- [30] Amyvid injection [EB/OL]. (2019-12-01) [2020-04-10]. <https://www.drugs.com/pro/amyvid-injection.html>.
- [31] Neuraceq [EB/OL]. (2020-04-01) [2020-04-10]. <https://www.drugs.com/pro/neuraceq.html>.
- [32] Vizamyl [EB/OL]. (2019-01-01) [2020-04-10]. <https://www.drugs.com/pro/vizamyl.html>.
- [33] Lundeen TF, Seibyl JP, Covington MF, et al. Signs and artifacts in amyloid PET [J]. Radiographics, 2018, 38(7): 2123-2133. DOI:10.1148/rg.2018180160.
- [34] Mallik A, Drzezga A, Minoshima S. Clinical amyloid imaging [J]. Semin Nucl Med, 2017, 47(1): 31-43. DOI:10.1053/j.semnucmed.2016.09.005.
- [35] Sabri O, Sabbagh MN, Seibyl J, et al. Florbetaben PET imaging to detect amyloid beta plaques in Alzheimer's disease: phase 3 study [J]. Alzheimers Dement, 2015, 11(8): 964-974. DOI:10.1016/j.jalz.2015.02.004.
- [36] Clark CM, Pontecorvo MJ, Beach TG, et al. Cerebral PET with florbetapir compared with neuropathology at autopsy for detection of neuritic amyloid-β plaques: a prospective cohort study [J]. Lancet

- Neurol, 2012, 11(8): 669-678. DOI:10.1016/S1474-4422(12)70142-4.
- [37] Vandenberghe R, Van Laere K, Ivanoiu A, et al. ¹⁸F-flutemetamol amyloid imaging in Alzheimer disease and mild cognitive impairment: a phase 2 trial[J]. Ann Neurol, 2010, 68(3): 319-329. DOI:10.1002/ana.22068.
- [38] Kim JY, Suh HY, Ryoo HG, et al. Amyloid PET quantification via end-to-end training of a deep learning[J]. Nucl Med Mol Imaging, 2019, 53(5): 340-348. DOI:10.1007/s13139-019-00610-0.
- [39] Ozsahin I, Sekeroglu B, Mok G. The use of back propagation neural networks and ¹⁸F-Florbetapir PET for early detection of Alzheimer's disease using Alzheimer's Disease Neuroimaging Initiative database [J]. PLoS One, 2019, 14(12): e0226577. DOI:10.1371/journal.pone.0226577.
- [40] Weiner MW, Veitch DP, Aisen PS, et al. The Alzheimer's Disease Neuroimaging Initiative 3: continued innovation for clinical trial improvement[J]. Alzheimers Dement, 2017, 13(5): 561-571. DOI:10.1016/j.jalz.2016.10.006.
- [41] Rabinovici GD, Gatsonis C, Apgar C, et al. Association of amyloid positron emission tomography with subsequent change in clinical management among medicare beneficiaries with mild cognitive impairment or dementia[J]. JAMA, 2019, 321(13): 1286-1294. DOI:10.1001/jama.2019.2000.
- [42] Gordon BA, Blazey TM, Su Y, et al. Spatial patterns of neuroimaging biomarker change in individuals from families with autosomal dominant Alzheimer's disease: a longitudinal study[J]. Lancet Neurol, 2018, 17(3): 241-250. DOI:10.1016/S1474-4422(18)30028-0.
- [43] Li X, Wang X, Su L, et al. Sino Longitudinal Study on Cognitive Decline (SILCODE): protocol for a Chinese longitudinal observational study to develop risk prediction models of conversion to mild cognitive impairment in individuals with subjective cognitive decline [J]. BMJ Open, 2019, 9(7): e028188. DOI:10.1136/bmjopen-2018-028188.

(收稿日期:2020-04-15)

· 读者 · 作者 · 编者 ·

中华医学会杂志社对一稿两投问题处理的声明

为维护中华医学会系列杂志的声誉和广大读者的利益,现将中华医学会系列杂志对一稿两投和一稿两用问题的处理声明如下:

1.本声明中所涉及的文稿均指原始研究的报告或尽管 2 篇文稿在文字的表达和讨论的叙述上可能存在某些不同之处,但这些文稿的主要数据和图表是相同的。所指文稿不包括重要会议的纪要、疾病的诊断标准和防治指南、有关组织达成的共识性文件、新闻报道类文稿及在一种刊物发表过摘要或初步报道而将全文投向另一种期刊的文稿。上述各类文稿如作者要重复投稿,应向有关期刊编辑部做出说明。

2.如 1 篇文稿已以全文方式在某刊物发表,除非文种不同,否则不可再将该文投寄给他刊。

3.请作者所在单位在来稿介绍信中注明该文稿有无一稿两投问题。

4.凡来稿在接到编辑部回执后满 3 个月未接到退稿,则表明稿件仍在处理中,作者欲投他刊,应事先与该刊编辑部联系并申述理由。

5.编辑部认为文稿有一稿两投嫌疑时,应认真收集有关资料并仔细核实后再通知作者,同时立即进行退稿处理,在做出处理决定前请作者就此问题做出解释。期刊编辑部与作者双方意见发生分歧时,应由上级主管部门或有关权威机构进行最后仲裁。

6.一稿两用一经证实,期刊编辑部将择期在杂志中刊出其作者姓名和单位及撤销该论文的通告;对该作者作为第一作者所撰写的一切文稿,中华医学会系列杂志 2 年内将拒绝其发表;并就此事件向作者所在单位和该领域内的其他科技期刊进行通报。

中华医学会杂志社