· 病例报告 ·

长骨成釉细胞瘤^{18}F-FDG PET/CT 显像一例

杜彪　刘保平　韩星敏　谢新立　刘艳
郑州大学第一附属医院核医学科、河南省分子影像医学重点实验室　450052
通信作者：刘保平，Email：liubp5000@sina.com
DOI：10.3760/cma.j.issn.2095-2848.2019.04.010

^{18}F-FDG PET/CT imaging in ameloblastoma of long bone：a case report

Du Biao, Liu Baoping, Han Xingmin, Xie Xinli, Liu Yan
Department of Nuclear Medicine, the First Affiliated Hospital of Zhengzhou University; Henan Medical Key Laboratory of Molecular Imaging, Zhengzhou 450052, China
Corresponding author: Liu Baoping, Email: liubp5000@sina.com
DOI：10.3760/cma.j.issn.2095-2848.2019.04.010

患者男，35 岁，因“右下肢压痛性肿块 7 d”入院。体格检查：右小腿无畸形，中下段局部隆起，有轻度压痛，表面不光滑，质硬，皮温正常，无浅表静脉怒张；同侧腘窝及腹股沟未触及肿大淋巴结。患者无发热，无恶心、呕吐、黑便、双下肢水肿、双下肢无力等症状；无手术、外伤、结核、肝炎病史；自发病来神智清，精神状态良好，食欲、睡眠、大小便正常，体质量无减轻。实验室检查：血清糖类抗原（carbohydrate antigen, CA）72-4 为 25.61（正常参考值范围 0~6.9）kU/L，癌胚抗原（carcinoembryonic antigen, CEA）、CA125、CA19-9、甲胎蛋白（alphafetoprotein, AFP）、前列腺特异抗原（prostate specific antigen, PSA）均正常。血常规、肝肾功能、血红细胞沉降率及 C 反应蛋白均未见异常。右侧胫骨 CT 示：右侧胫骨全段多处骨质破坏影，局部伴软组织影形成。MRI 示：右侧胫骨中下段不均匀渐进性明显强化影。^{99}Tc^{m}-亚甲基二膦酸盐（methylene diphosphonate, MDP）全身骨显像（图 1）示：右侧胫骨多处骨代谢异常活跃灶。^{18}F-脱氧葡萄糖（fluorodeoxyglucose, FDG）PET/CT 显像（图 2）示：右侧胫骨中下段见骨质破坏影伴髓腔内软组织肿块形成代谢活跃，最大标准摄取值（maximum standardized uptake value, SUV_{max}）为 12.1，肿块大小约 4.3 cm×2.2 cm×1.9 cm，CT 值约为 72 HU，病变周围见多处骨质破坏影。为进一步明确病变类型，行 CT 引导下经皮右侧胫骨占位穿刺活组织检查术，病理结果（图 3）示恶性肿瘤，向上皮分化，考虑为上皮性肿瘤，不排除转移；免疫组织化学结果示：细胞角蛋白（cytokeratin, CK）AE1/AE3（+），上皮膜抗原（+），CK7（-），CK20（-），尾侧型同源盒基因（-），甲状腺转录因子-1（-），抑癌基因 P40（+），抑癌基因 P63（+），CD10（-），肾细胞癌（-），波形蛋白（部分+），CD34（-），CD99（+），B 淋巴细胞瘤-2 基因（B-cell lymphoma-2, Bcl-2; +），平滑肌肌动蛋白（部分+），S-100 蛋白（-），CD68（多核巨细胞+），转导样增强蛋白 1（灶性弱+），细胞增殖核抗原 Ki-67（30%+），CK5/6（+），CK（H）（+）。病灶组织学形态及免疫表型符合成釉细胞瘤。

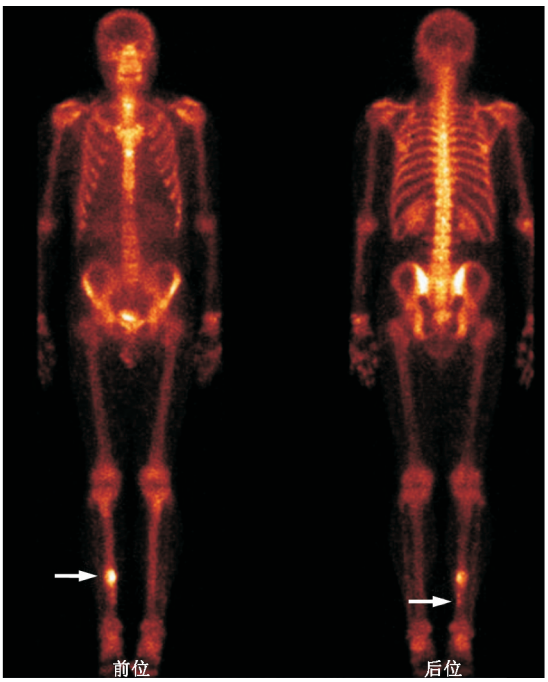

图 1　长骨成釉细胞瘤患者（男，35 岁）全身骨显像图。可见右胫骨多处^{99}Tc^{m}-亚甲基二膦酸盐（MDP）摄取增高灶（箭头示）

讨论　成釉细胞瘤又名造釉细胞瘤或釉质细胞瘤，是最常见的颌骨牙源性上皮来源肿瘤，约占该类肿瘤的 80%[1]。长骨成釉细胞瘤（adamantinoma of long bone, ALB）因镜下形态及病理组织学类型与颌骨的成釉细胞瘤相似而得名。该病是一种罕见的原发性低度恶性骨肿瘤，约占所有原发性骨肿瘤的 1%，生长缓慢[2]。发病年龄为 3~86 岁，中位年龄在 25~35 岁[3]，大多发生于青少年或年轻人的胫骨，约占 80%~90%，其次为尺骨、腓骨、股骨、肱骨、桡骨等[4-5]。该病 1913 年由 Fischer 首先描述，组织来源尚有争议，大多数学者认可上皮来源学说[6]，本例患者的免疫组化结果也支持此种说法。

有关 ALB 影像学表现的文献较少。ALB 好发于胫骨干前侧骨皮质，可局限于骨皮质内或自骨皮质向骨髓腔延伸。ALB X 线表现：肿瘤以单房囊性、膨胀性改变为主，病变周围骨质增生、硬化，且病程越长，瘤周骨质增生硬化越明显；病变常局限于骨皮质内，沿长轴纵向扩展，也可以侵入髓腔、骨膜和周围软组织，常伴有薄片状或实性骨膜反应；瘤灶周围可见小的“卫星小子瘤”，即主瘤灶周围出现小囊状骨质破

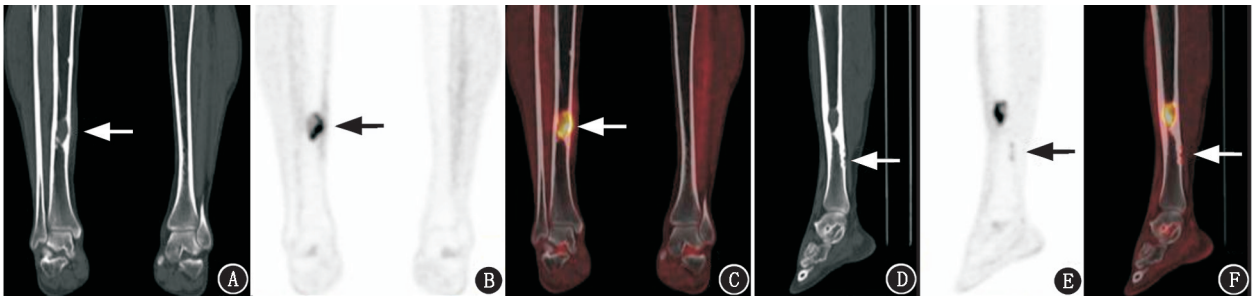

图 2 长骨成釉细胞瘤患者(男,35 岁)^{18}F-脱氧葡萄糖(FDG) PET/CT 显像图。A~C. PET/CT 显像冠状位显示右侧胫骨中下段骨质破坏并在髓腔内形成与胫骨长轴一致的软组织肿块(箭头示); D~F. PET/CT 显像矢状位显示病变周围见多发的"卫星小子瘤"(箭头示)

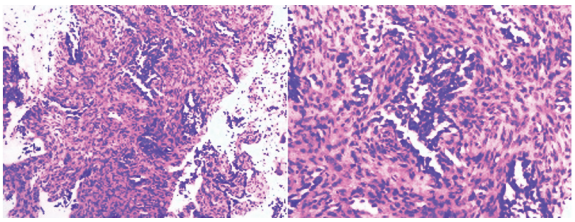

图 3 长骨成釉细胞瘤患者(男,35 岁)右内侧胫骨穿刺活组织病理检查图(左:HE ×100;右:HE ×400)。可见少量成簇排列的上皮细胞巢,巢周细胞呈"栅栏"状排列

坏[7]。CT 可清楚显示骨质破坏的部位,影像表现与 X 线表现基本一致。MRI 上长骨成釉细胞瘤虽缺乏特征性表现,但图像可反映肿瘤软组织肿块成分,协助鉴别诊断,并可显示骨质破坏程度、骨髓腔侵及范围、软组织肿块与血管和骨筋膜腔等周围结构的关系,协助临床分期。

国内鲜见关于 ALB PET/CT 显像的文献报道。本例患者^{18}F-FDG PET/CT 显像表现为右侧胫骨中下段骨质破坏并在髓腔内形成与胫骨长轴一致的软组织肿块,同时病变周围见多发的"卫星小子瘤",表现与上述 CT 表现基本一致。笔者认为,^{18}F-FDG PET/CT 在本病诊断中的优势在于:(1)影像学检查发现多发的骨质破坏,首先应该排除恶性肿瘤转移,此时行 PET/CT 检查可以帮助寻找全身有无可疑的原发恶性肿瘤;(2)ALB 对化疗和放疗都不敏感,最理想的治疗方法为手术,但手术范围如果不充分,肿瘤易复发[8],所以准确的术前分期尤其重要, PET/CT 相对其他影像学检查更能对肿瘤进行准确的局部病灶分期,对制定手术计划有很大帮助。

成釉细胞瘤需与以下几种疾病进行鉴别。(1)转移瘤:该病发病年龄相对较大,PET/CT 显像示原发恶性肿瘤征象;胫骨转移瘤少见。(2)骨纤维异常增殖症:全身骨骼均可发病,以四肢长骨居多,部分累及颅面骨,临床分为单骨型、多骨型和 Albright 综合征(合并有皮肤色素沉着及性早熟)。影像学表现多样:骨干轻度不规则膨大变形,囊内可见少量斑点状致密影,病灶边缘硬化;与骨干平行的粗大扭曲的骨小梁呈"丝瓜络"状;虫蚀状溶骨性改变。该病影像学上与成釉细胞瘤鉴别困难,最终诊断依赖病理组织学检查。(3)骨肉瘤:发病年龄多在 11~25 岁,多发生于长管状骨的干骺端,发生于长骨骨干者极少。典型影像学表现为长骨干骺端骨质破坏伴软组织肿块形成,肿块内可见肿瘤骨和瘤样钙化,常有骨膜反应。(4)骨巨细胞瘤:好发于 20~30 岁,绝大多数发生在膝关节周围,股骨下端最多见,胫骨上端次之,病灶多为单发。在 CT 上表现为囊性偏心骨质破坏区,与正常骨皮质分界清晰,部分可见硬化边。肿瘤破坏区边缘常可见形态不一的条纹状骨嵴,常见液化坏死,典型病变可见液-液平面。该病发病部位几乎都在骨骺。(5)动脉瘤样骨囊肿:多数动脉瘤样骨囊肿发生于 20 岁以下青少年,多有外伤史,发病部位多位于近骨端的骨干部,一般不累及骨骺。该肿瘤膨胀性表现更为显著,边缘常常有明显的硬化,且中央可见粗大的骨嵴。

利益冲突 所有作者均声明不存在利益冲突

参 考 文 献

[1] Shahidi Sh, Bronoosh P, Daneshbod Y. Follicular ameloblastoma presenting as a sinonasal tumor[J]. Iran Red Crescent Med J, 2012, 14(2): 113-116.

[2] Puchner SE, Varga R, Hobusch GM, et al. Long-term outcome following treatment of adamantinoma and osteofibrous dysplasia of long bones[J]. Orthop Traumatol Surg Res, 2016, 102(7): 925-932. DOI:10.1016/j.otsr.2016.08.010.

[3] Piña-Oviedo S, Del Valle L, Padilla-Longoria R, et a1. Primary adamantinoma of the rib. Unusual presentation for a bone neoplasm of uncertain origin[J]. Pathol Oncol Res, 2008, 14(4): 497-502. DOI:10.1007/s12253-008-9009-0.

[4] Most MJ, Sim FH, Inwards CY. Osteofibrous dysplasia and adamantinoma[J]. J Am Acad Orthop Surg, 2010, 18(6): 358-366.

[5] Gleason BC, Liegl-Atzwanger B, Kozakewich HP, et al. Osteofibrous dysplasia and adamantinoma in children and adolescents: a clinicopathologic reappraisal[J]. Am J Surg Pathol, 2008, 32(3): 363-376. DOI:10.1097/PAS.0b013e318150d53e.

[6] 秦晓飞,郭建刚,韩志.长骨造釉细胞瘤临床病理分析[J].中华病理学杂志, 2013, 42(6): 398-399. DOI: 10.3760/cma.j.issn.0529-5807.2013.06.010.
Qing XF, Guo JG, Han Z. Clinicopathological analysis of adamantinoma of long bone[J]. Chin J Pathol, 2013, 42(6): 398-399. DOI: 10.3760/cma.j.issn.0529-5807.2013.06.010.

[7] 王晓音,王新疆.长骨造釉细胞瘤的 X 线诊断(附 2 例报告)[J]. 中国医学影像学杂志, 2004, 12(6): 470-471. DOI: 10.3969/j.issn.1005-5185.2004.06.028.
Wang XY, Wang XJ. X-ray diagnosis of adamantinoma of long bone (report of 2 cases)[J]. Chin J Med Imaging, 2004, 12(6): 470-471. DOI: 10.3969/j.issn.1005-5185.2004.06.028.

[8] Roque P, Mankin HJ, Rosenberg A. Adamantinoma: an unusual bone tumor[J]. Chir Organi Mov, 2008, 92(3): 149-154. DOI: 10.1007/s12306-008-0060-5.

(收稿日期:2018-09-08)