· 临床研究 ·

T_1 加权 StarVIBE 序列对 PET/MR 图像质量的提升价值

孟宏平　黄新韵　陈肖玥　郭睿　林晓珠　王瑾　李彪　张淼
上海交通大学医学院附属瑞金医院核医学科,上海　200025
通信作者:张淼, Email: zm11648@rjh.com.cn

【摘要】　目的　探索 T_1 加权星堆积梯度回波容积内插体部检查(StarVIBE)序列对 PET/MR 图像质量的提升价值。**方法**　回顾性分析 2020 年 4 月至 2021 年 4 月在上海交通大学医学院附属瑞金医院行 ^{18}F-FDG PET/MR 检查且 PET 阳性的患者 60 例[男 42 例、女 18 例, 年龄 11~86(58±12)岁]。患者均完成 StarVIBE 序列采集,以梯度回波容积内插体部检查(VIBE)序列为对照,由 2 位医师采用五分法对 2 种序列图像进行独立评价,评价内容包括病变显示、病变边界的显示、病变周围的血管显示、与 PET 图像的融合水平、图像伪影和总体图像质量 6 个方面。采用 Wilcoxon 符号秩检验比较 2 种序列图像质量,采用 *Kappa* 检验探讨 2 位医师图像质量评分的一致性。**结果**　StarVIBE 序列图像的病变显示[4.0(3.8,4.5)与 3.5(3.0,4.0)分]、病变边界的显示[4.0(4.0,4.0)与 3.0(3.0,3.5)分]、病变周围的血管显示[5.0(4.0,5.0)与 4.0(3.5,4.5)分]、与 PET 图像的融合水平[5.0(5.0,5.0)与 4.5(4.0,5.0)分]、图像伪影[4.5(4.0,5.0)与 4.5(4.0,5.0)分]和总体图像质量[5.0(4.0,5.0)与 4.0(4.0,4.0)分]均优于 VIBE 序列(z 值:3.77~6.54,均 $P<0.001$)。在颈部和胸部病变周围的血管显示方面,StarVIBE 序列优于 VIBE 序列[颈部:5.0(4.5,5.0)与 3.0(2.7,3.5)分;$z=4.49$,$P<0.001$;胸部:4.5(4.3,4.7)与 4.0(3.6,4.3)分;$z=3.10$,$P=0.002$];在颈部和胸部图像质量方面,StarVIBE 序列亦优于 VIBE 序列[颈部:5.0(4.5,5.0)与 4.0(3.7,4.5)分;$z=4.36$,$P<0.001$;胸部:5.0(5.0,5.0)与 4.0(4.0,4.5)分;$z=3.02$,$P=0.003$];在腹部,StarVIBE 序列血管方面的评分高于 VIBE 序列[4.5(3.5,5.0)与 4.0(3.5,4.5)分;$z=2.07$,$P=0.038$],两者图像质量基本无差别[4.0(3.7,4.5)与 4.0(3.5,4.5)分;$z=0.27$,$P=0.785$];盆腔 StarVIBE 序列图像质量优于 VIBE 序列[5.0(4.5,5.0)与 4.0(4.0,4.5)分;$z=2.12$,$P=0.034$]。2 位医师间图像质量评分一致性程度中等($Kappa=0.554$)。**结论**　全身 PET/MR 显像中 StarVIBE 序列较 VIBE 序列可明显提升颈胸部及盆腔病变图像质量。

【关键词】　图像处理, 计算机辅助;正电子发射断层显像术;体层摄影术,X 线计算机;氟脱氧葡萄糖 F18;磁共振成像

DOI:10.3760/cma.j.cn321828-20211014-00353

Added value of T_1-weighted StarVIBE sequence for PET/MR image quality

Meng Hongping, Huang Xinyun, Chen Xiaoyue, Guo Rui, Lin Xiaozhu, Wang Jin, Li Biao, Zhang Miao
Department of Nuclear Medicine, Ruijin Hospital, Shanghai Jiao Tong University School of Medicine, Shanghai 200025, China
Corresponding author: Zhang Miao, Email: zm11648@rjh.com.cn

【Abstract】　Objective　To explore the added value of T_1-weighted stack-of-stars volumetric interpolated body examination (StarVIBE) sequence on PET/MR image quality. **Methods**　A retrospective analysis was performed on 60 patients (42 males, 18 females; age 11-86 (58±12) years) who underwent ^{18}F-FDG PET/MR examination and with positive PET results in Ruijin Hospital, Shanghai Jiao Tong University School of Medicine from April 2020 to April 2021. All patients completed StarVIBE sequence collection, and volumetric interpolated body examination (VIBE) sequence was used as control. StarVIBE and VIBE sequence images were evaluated independently using five-point method by two physicians. The evaluation was carried out from six aspects: lesion display, lesion boundary display, vascular around lesions display, fusion level with PET image, image artifact and overall image quality. Wilcoxon signed rank test was used to compare the image quality of the two sequences, and *Kappa* test was performed to assess the consistency of the image quality scores between the two physicians. **Results**　There were 26 cases with cervical lesions, 14 cases with chest lesions, 7 cases with abdomen lesions and 13 cases with pelvic lesions. The scores of lesion display (4.0(3.8,4.5) *vs* 3.5(3.0,4.0)), lesion boundary display (4.0(4.0,4.0) *vs* 3.0(3.0,3.5)), vascular around lesions display (5.0(4.0,5.0) *vs* 4.0(3.5,4.5)), fusion level with PET image (5.0(5.0,5.0) *vs*

4.5(4.0,5.0)), image artifact (4.5(4.0,5.0) *vs* 4.5(4.0,5.0)) and overall image quality (5.0(4.0,5.0) *vs* 4.0(4.0,4.0)) of StarVIBE sequences were better than those of VIBE sequences (z values: 3.77-6.54, all $P<0.001$). On the vascular around the lesions display, the scores of StarVIBE were significantly better than those of VIBE sequence in the neck (5.0(4.5,5.0) *vs* 3.0(2.7,3.5); $z=4.49$, $P<0.001$) and chest (4.5(4.3,4.7) *vs* 4.0(3.6,4.3); $z=3.10$, $P=0.002$). As for image quality, the scores of StarVIBE were also significantly better than those of VIBE in neck (5.0(4.5,5.0) *vs* 4.0(3.7,4.5); $z=4.36$, $P<0.001$) and chest (5.0(5.0,5.0) *vs* 4.0(4.0,4.5); $z=3.02$, $P=0.003$). In abdominal lesions, the score of StarVIBE was higher than that of VIBE in blood vessels (4.5(3.5,5.0) *vs* 4.0(3.5,4.5); $z=2.07$, $P=0.038$), and there was no difference between score of overall image quality (4.0(3.7,4.5) *vs* 4.0(3.5,4.5); $z=0.27$, $P=0.785$). The score of overall image quality of pelvic StarVIBE sequence was better than that of VIBE sequence (5.0(4.5,5.0) *vs* 4.0(4.0,4.5); $z=2.12$, $P=0.034$). *Kappa* value of image quality score between two physicians was 0.554, indicating moderate consistency. **Conclusion** In whole-body PET/MR imaging, StarVIBE sequence can significantly improve the image quality of cervical, thoracic and pelvic lesions when comparing with VIBE sequence.

【Key words】 Image processing, computer-assisted; Positron-emission tomography; Tomography, X-ray computed; Fluorodeoxyglucose F18; Magnetic resonance imaging

DOI:10.3760/cma.j.cn321828-20211014-00353

PET/MR 探查肿瘤的灵敏度、特异性及准确性高[1],具有良好的临床应用前景。常规使用的梯度回波容积内插体部检查(volumetric interpolated body examination, VIBE)序列是 1 种 T_1 加权扰相梯度回波序列,可在 20 s 内完成 MRI,提供较高的 T_1 加权组织分辨率和图像信息,但需受检者配合,且易产生运动伪影[2]。MR 星堆积 VIBE(stack-of-stars VIBE, StarVIBE)序列是 T_1 加权三维(three-dimensional, 3D)梯度回波采集序列,可在自由呼吸状态下进行扫描,不仅可消除呼吸及心脏血管搏动引起的伪影,还能在 PET 采集过程中达到同时同步精准定位的效果[3]。已有研究报道了 MR 采集中 StarVIBE 序列在颈部、胸部、腹部和盆腔等部位的临床应用[4-5],但该序列在 PET/MR 全身采集中的应用价值的相应研究较少。本研究拟通过 MR StarVIBE 对 PET/MR 全身显像中(包括颈部、胸部、腹部、盆腔等)易产生运动伪影的部位进行采集,探讨 StarVIBE 序列对图像质量的提升价值。

资料与方法

1.研究对象。本研究为回顾性单中心研究,经上海交通大学医学院附属瑞金医院伦理委员会批准[编号:(2016)临伦审第(128)号],收集 2020 年 4 月至 2021 年 4 月于本院行 PET/MR 全身检查的患者。纳入标准:(1)全身^{18}F-FDG PET/MR 检查中 PET 有阳性病变;(2)PET/MR 全身检查包含 StarVIBE 及 VIBE 序列。排除标准:患者耐受较差,MR 检查失败。最终纳入患者 60 例,男 42 例、女 18 例, 年龄 11~86(58±12)岁。入组患者均签署知情同意书。

2. PET/MR。所有患者接受全身^{18}F-FDG PET/MR 显像(Biograph mMR;德国 Siemens 公司),采用体相控阵接收线圈(18 通道设计,18 个集成前置放大器,3 排每排 6 个元件)和体表集成 32 通道脊柱阵列接收线圈,头颈联合集成 16 通道线圈。获得以下序列:轴向 T_1 加权 StarVIBE 序列,采集时间 5 min 34 s,重复时间(repetition time, TR) 3.05 ms,回波时间(echo time, TE)1.44 ms,层厚 1.2 mm,采集矩阵 320×320, 3D 采集,像素大小 1.2×1.2×1.2;颈部轴向 T_1 加权 StarVIBE 序列采集时间 3 min 12 s,TR 4.10 ms,TE 1.92 ms,层厚 1.0 mm,采集矩阵 224×224,3D 采集,像素大小 1.0×1.0×1.0;轴向 T_1 加权 VIBE 序列采集时间 51 s,TR 4 ms,TE 1.23 ms,层厚 3.1 mm,采集矩阵 216×228,二维(two-dimensional, 2D)采集,像素大小 0.7×0.7×3.1。

检查前患者空腹 6 h 以上,根据患者体质量静脉注射^{18}F-FDG 2~4 MBq/kg (^{18}F-FDG 由上海原子科兴药业有限公司提供,放化纯>95%)。注射后 50 min 行 PET 全身采集,每个床位 4 min,采集模式为高清(high definition, HD)PET,迭代 2 次,21 个子集,矩阵 172×172,采用高斯滤波进行后处理重建。平扫包括 StarVIBE 序列及 VIBE 序列。增强扫描以高压注射器经肘静脉以流率 2.0 ml/s 注入 0.2 mmol/kg 钆喷酸葡胺(德国拜尔公司),后注射 20 ml 生理盐水冲洗,先后进行 2 个序列增强扫描。

3.图像评估。由 2 位具有 10 年以上工作经验的核医学科医师采用五分法对 StarVIBE 序列与 VIBE 序列图像进行双盲独立评价,评估 2 种序列在颈部、胸部、心脏等易产生运动伪影的部位中病灶与 PET 的融合效果及 MR 的图像质量。评估内容:病变显示、病变边界的显示、病变周围的血管显示、与 PET 图像的融合水平、图像伪影和总体图像质量。StarVIBE序列在冠状面、横断面和矢状面进行评估,

VIBE 序列图像仅在横断面进行评估。

(1)图像质量的评估。主观评估 2 个序列总体图像质量、病变周围的血管显示及图像伪影。总体图像质量评分 1~5 分,5 分最好,4 分良好,3 分一般,2 分较差,1 分最差。病变周围血管显示评分:血管边界评分清晰,5 分;边界开始模糊,4 分;血管边界仅部分可见,3 分;仅可见较大血管,2 分;血管显示不清,1 分。图像伪影评分:无伪影,5 分;少量伪影,不影响诊断,4 分;伪影较轻并影响诊断,3 分;伪影较重,明显影响诊断,2 分;伪影使图像无法诊断,1 分。

(2)病变评估。结构可清晰显示,5 分;结构欠清晰,4 分;结构模糊但病变可辨认,3 分;结构无法辨认且病变仅可见,2 分;病变无法显示,1 分。所示病变组织边界与周围组织的关系可清晰显示,5 分;病变边界不清,但与周围组织关系基本可显示,4 分;所示病变边界模糊,与周围组织的关系仅可区分,3 分;病灶与周围组织边界模糊,难以区分,2 分;无法显示病灶组织边界,1 分。

(3)图像融合质量评价。病变与 PET 完全融合, 5 分;大于 50%,4 分;有 50%重合, 3 分;小于 50%,2 分;完全不重合,1 分。

4.统计学处理。用 SPSSAU 软件分析数据,符合正态分布的定量资料用 $\bar{x}\pm s$ 表示,不符合正态分布的定量资料用 $M(Q_1,Q_3)$ 表示。组间比较采用 Wilcoxon 符号秩检验。2 位医师主观评分一致性采用 *Kappa* 检验,*Kappa* 值≥0.70 为一致性极好,0.40≤*Kappa* 值<0.70 为一致性中等,*Kappa* 值<0.40 为一致性差。$P<0.05$ 为差异有统计学意义。

结　　果

1.整体评价(表 1)。60 例患者中,病变位于颈部 26 例(喉癌 18 例,鼻咽癌 6 例,腮腺、食管占位各 1 例)、胸部 14 例(肺癌 6 例,肺内占位 5 例,转移瘤 3 例)、腹部 7 例(胰腺癌 1 例,胰腺占位 5 例,胰腺癌术后复发 1 例)、盆腔 13 例(前列腺癌 2 例,宫颈癌 6 例,卵巢占位 2 例,前列腺结节 3 例)。在全身显像中,平扫和增强 StarVIBE 图像在图像伪影、与 PET 图像的融合、病变周围的血管显示、病变显示、病变边界的显示及总体图像质量评分方面的评分均高于 VIBE 序列(z 值:2.40~6.54,均 $P<0.05$)。2 位医师间图像质量评分 *Kappa* 值为 0.554(95% *CI*:0.237~0.871),一致性中等。

2.局部显像的评价(表 2)。在颈部显像中,StarVIBE 序列各项评分均高于 VIBE 序列(z 值:3.58~4.49,均 $P<0.001$)。在胸部显像中,StarVIBE 序列在伪影、血管、病变显示、边界和图像质量方面的评分均高于 VIBE 序列(z 值:2.84~3.10,均 $P<0.01$),但两者图像融合评分方面差异无统计学意义($z=0.73$,$P=0.461$)。在腹部显像中,StarVIBE 序列血管方面的评分高于 VIBE 序列($z=2.07$,$P=0.038$),余各项差异均无统计学意义(z 值:0.27~1.34,均 $P>0.05$)。在盆腔显像中,StarVIBE 序列血管、边界和图像质量方面的评分高于 VIBE 序列(z 值:2.12~3.25,均 $P<0.05$);两者在伪影、融合、病变显示方面的评分差异均无统计学意义(z 值:1.34~1.89,均 $P>0.05$)。不同疾病患者^{18}F-FDG PET/MR 典型图像见图 1。

讨　　论

在 PET/MR 的使用中,传统的 T_1 加权成像-VIBE 存在分辨率不高、对患者的配合要求较高、易产生重建伪影等不足[6]。本研究发现,在 PET/MR 中,StarVIBE 序列对易产生运动伪影的部位有较好的校正作用,不会因呼吸运动、心脏血管搏动而影响图像质量[7]。

StarVIBE 序列是 1 种基于 VIBE 序列的特殊序列,结合了径向采集、自门控信号采集以及黄金比例采集的优势,具有较高的临床研究和应用价值,但也因此增加了扫描时间[8]。VIBE 序列扫描时间短,空间分辨率高,但对于运动非常敏感,在不增强的情况

表 1　60 例^{18}F-FDG PET/MR 检查阳性患者不同评分指标下 StarVIBE 和 VIBE 的比较[$M(Q_1,Q_3)$]　分

评分指标	全身 StarVIBE (平扫)	VIBE (平扫)	z 值	P 值	全身 StarVIBE (增强)	VIBE (增强)	z 值	P 值
病变显示	4.0(3.8,4.5)	3.5(3.0,4.0)	5.32	<0.001	5.0(4.5,5.0)	4.5(4.0,5.0)	3.91	<0.001
病变边界的显示	4.0(4.0,4.0)	3.0(3.0,3.5)	5.60	<0.001	5.0(4.5,5.0)	4.5(4.0,5.0)	4.38	<0.001
病变周围的血管显示	5.0(4.0,5.0)	4.0(3.5,4.5)	6.54	<0.001	5.0(5.0,5.0)	5.0(4.5,5.0)	3.58	<0.001
与 PET 图像的融合水平	5.0(5.0,5.0)	4.5(4.0,5.0)	3.77	<0.001	5.0(5.0,5.0)	5.0(4.5,5.0)	3.32	<0.001
图像伪影	4.5(4.0,5.0)	4.5(4.0,5.0)	4.33	<0.001	4.5(4.0,5.0)	4.0(4.0,5.0)	2.40	0.017
总体图像质量	5.0(4.0,5.0)	4.0(4.0,4.0)	5.54	<0.001	5.0(4.5,5.0)	4.5(4.0,5.0)	3.51	<0.001

注:StarVIBE 为星堆积梯度回波容积内插体部检查,VIBE 为梯度回波容积内插体部检查

表 2　60 例^{18}F-FDG PET/MR 检查阳性患者不同评分指标下不同部位 StarVIBE 和 VIBE 序列结果的比较[$M(Q_1,Q_3)$]　分

评分指标	颈部				胸部			
	StarVIBE	VIBE	z 值	P 值	StarVIBE	VIBE	z 值	P 值
病变显示	4.0(4.0,4.0)	3.0(3.0,4.0)	4.08	<0.001	5.0(4.5,5.0)	4.0(4.0,4.0)	2.99	0.00
病变边界的显示	4.0(3.5,4.0)	3.0(3.0,3.0)	4.17	<0.001	4.5(4.5,4.5)	4.0(4.0,4.0)	2.91	0.004
病变周围的血管显示	5.0(4.5,5.0)	3.0(2.7,3.5)	4.49	<0.001	4.5(4.3,4.7)	4.0(3.6,4.3)	3.10	0.002
与 PET 图像的融合水平	5.0(5.0,5.0)	5.0(4.5,5.0)	3.60	<0.001	5.0(4.5,5.0)	5.0(4.5,5.0)	0.73	0.461
图像伪影	5.0(5.0,5.0)	4.5(4.0,4.7)	3.58	<0.001	5.0(4.7,5.0)	4.5(4.3,5.0)	2.84	0.005
总体图像质量	5.0(4.5,5.0)	4.0(3.7,4.5)	4.36	<0.001	5.0(5.0,5.0)	4.0(4.0,4.5)	3.02	0.003

评分指标	腹部				盆腔			
	StarVIBE	VIBE	z 值	P 值	StarVIBE	VIBE	z 值	P 值
病变显示	4.0(4.0,4.5)	4.0(4.0,4.5)	0.57	0.564	3.5(3.0,3.5)	3.5(3,3.5.0)	1.89	0.059
病变边界的显示	4.0(3.5,4.5)	4.0(3.5,4.5)	0.44	0.655	3.0(3.0,3.0)	3.0(3.0,3.0)	2.33	0.020
病变周围的血管显示	4.5(3.5,5.0)	4.0(3.5,4.5)	2.07	0.038	4.5(4.5,5.0)	3.5(3.0,4.0)	3.25	0.001
与 PET 图像的融合水平	5.0(4.5,5.0)	5.0(4.5,5.0)	1.34	0.180	5.0(5.0,5.0)	5.0(5.0,5.0)	1.73	0.083
图像伪影	4.0(3.5,4.5)	4.0(3.5,4.5)	0.37	0.705	5.0(5.0,5.0)	5.0(5.0,5.0)	1.34	0.180
总体图像质量	4.0(3.7,4.5)	4.0(3.5,4.5)	0.27	0.785	5.0(4.5,5.0)	4.0(4.0,4.5)	2.12	0.034

注:StarVIBE 为星堆积梯度回波容积内插体部检查,VIBE 为梯度回波容积内插体部检查

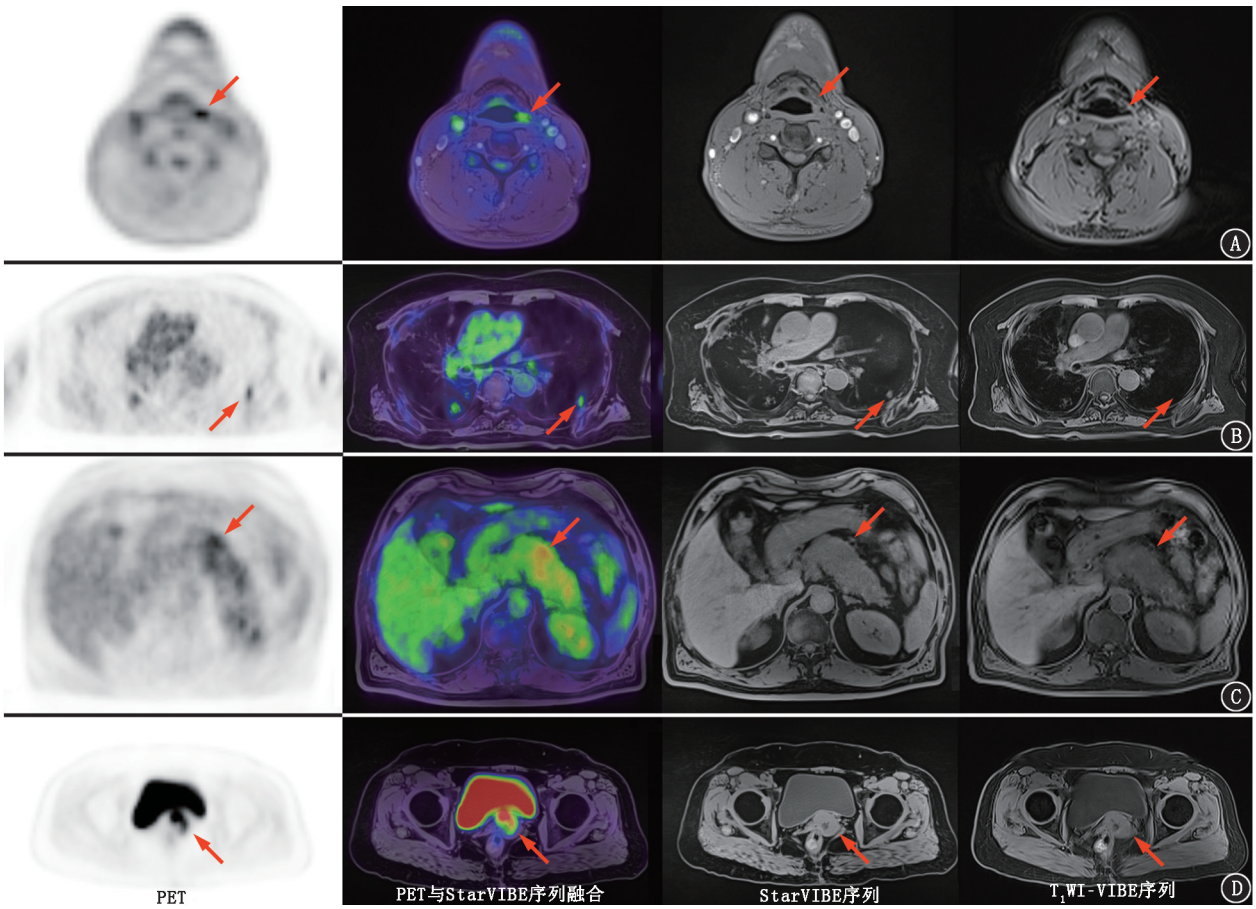

图 1　不同疾病患者^{18}F-FDG PET/MR 图像。A.咽喉恶性肿瘤患者,男,50 岁,星堆积梯度回波容积内插体部检查(StarVIBE)序列清晰显示咽腔左侧黏膜局部增厚(箭头示),T_1 加权成像(WI)-梯度回波容积内插体部检查(VIBE)序列无法清晰显示咽腔左侧黏膜病变(箭头示);B.肺恶性肿瘤患者,男, 73 岁,StarVIBE 序列肺内可见 1 枚小结节(箭头示),T_1WI-VIBE 序列病变无法显示(箭头示);C.胰腺占位患者,男,72 岁,StarVIBE 序列血管病变内部结构显示欠清晰,边界模糊,无伪影,图像质量尚可(箭头示),T_1WI-VIBE 序列血管病变边界显示不清,病变内部结构显示较差,边界模糊,图像质量较差(箭头示);D.宫颈癌患者,女,64 岁,StarVIBE 序列血管显示清晰,病变内部结构显示欠清晰,边界与周围组织可区分,无伪影,图像质量较好(箭头示),T_1WI-VIBE 序列血管显示欠清晰,病变内部结构显示不清,边界与周围组织可区分,图像质量一般(箭头示)

下血管显示较差,组织分辨率不足[9]。因此,在自由呼吸和需要进行较长时间检查的情况下,StarVIBE 序列比 VIBE 序列更有优势。

本研究纳入不同病变部位的患者,对比不同序列下患者图像的评分差异。虽然 2 位医师对于同一图像的评分并不完全相同,但整体趋势相同。在整体应用中,StarVIBE 比 VIBE 序列图像质量更好[5.0(4.0,5.0)与 4.0(4.0,4.0)分;$z=5.54$,$P<0.001$],能够提供更多的图像信息。对于 26 例颈部疾病患者,StarVIBE 序列各项评分均高于 VIBE 序列(z 值:3.58~4.49,均 $P<0.001$),在有吞咽运动的患者中图像质量高、无伪影,可清晰显示病变范围,提示是否累及周围组织。对于胸部疾病患者,有研究显示 StarVIBE 序列对于最大径大于 6 mm 肺结节的检出率为 100%,对 4~6 mm 肺结节的检出率为 93.1%,对小于 4 mm 结节的检出率为 86.5%[10];Schaarschmidt 等[11]发现 VIBE 序列对肺结节的检出率为 45%。本研究的 StarVIBE 序列在图像伪影、病变周围的血管显示、病变显示、病变边界的显示和总体图像质量方面的评分均高于 VIBE 序列(z 值:2.84~3.10,均 $P<0.01$),与上述研究结果一致。对于腹部疾病患者,在平静呼吸下,腹部 StarVIBE 与 VIBE 序列图像质量并无明显区别。StarVIBE 序列在腹部层面有明显的放射状伪影,但病变与周围血管显示清晰。另外,盆腔内脏器受呼吸运动影响较小,但血管搏动伪影依然存在,StarVIBE 与 VIBE 序列相比图像质量也无明显区别。因此,StarVIBE 序列用于评估胸部疾病可行;而腹部病变在患者无法配合的情况下,StarVIBE 序列与 PET 的融合也可为临床提供诊断信息;但盆腔病例相对单一且对呼吸运动并不敏感,StarVIBE 序列是否有更广泛的应用价值有待讨论。目前已有研究将 StarVIBE 序列应用于食管癌、喉癌的肿瘤术前分期,而该序列在肺部间质性病变中也有一定的应用价值[12]。

本研究存在一些不足:(1)StarVIBE 序列扫描数据采集时间较长(5 min 34 s);(2)仅对部分疾病征象进行了研究,有待在以后的研究中针对包括心脏、肾脏、肠道等更多部位的疾病展开研究。综上,本研究结果提示,在颈部和胸部 PET/MR 的 T_1 加权成像应用中,StarVIBE 序列可取代 VIBE 序列。

利益冲突 所有作者声明无利益冲突

作者贡献声明 孟宏平:研究实施、论文撰写、统计分析;黄新韵、陈肖玥、郭睿、林晓珠:数据整理分析;王瑾:技术材料支持;李彪、张淼:研究指导、论文修改

参 考 文 献

[1] Spick C, Herrmann K, Czernin J. ^{18}F-FDG PET/CT and PET/MRI perform equally well in cancer: evidence from studies on more than 2,300 patients[J]. J Nucl Med, 2016, 57(3): 420-430. DOI:10.2967/jnumed.115.158808.

[2] Kumar S, Rai R, Stemmer A, et al. Feasibility of free breathing lung MRI for radiotherapy using non-cartesian k-space acquisition schemes[J]. Br J Radiol, 2017, 90(1080): 20170037. DOI:10.1259/bjr.20170037.

[3] Chandarana H, Block KT, Winfeld MJ, et al. Free-breathing contrast-enhanced T_1-weighted gradient-echo imaging with radial k-space sampling for paediatric abdominopelvic MRI[J]. Eur Radiol, 2014, 24(2): 320-326. DOI:10.1007/s00330-013-3026-4.

[4] Tomppert A, Wuest W, Wiesmueller M, et al. Achieving high spatial and temporal resolution with perfusion MRI in the head and neck region using golden-angle radial sampling[J]. Eur Radiol, 2021, 31(4): 2263-2271. DOI:10.1007/s00330-020-07263-0.

[5] Panda A, Goenka AH, Hope TA, et al. PET/magnetic resonance imaging applications in abdomen and pelvis[J]. Magn Reson Imaging Clin N Am, 2020, 28(3): 369-380. DOI:10.1016/j.mric.2020.03.010.

[6] Huber S, Balcacer De la Cruz P, Mahan M, et al. Comparison of image quality of subtracted and nonsubtracted breath hold VIBE and free breathing GRASP in the evaluation of renal masses[J]. Clin Imaging, 2021, 74: 15-18. DOI:10.1016/j.clinimag.2020.12.027.

[7] Duffy PB, Stemmer A, Callahan MJ, et al. Free-breathing radial stack-of-stars three-dimensional Dixon gradient echo sequence in abdominal magnetic resonance imaging in sedated pediatric patients[J]. Pediatr Radiol, 2021, 51(9): 1645-1653. DOI:10.1007/s00247-021-05054-3.

[8] 李硕,朱艳春,高嵩,等.自门控心脏磁共振成像技术的发展与应用[J].中国医学物理学杂志, 2016, 33(11): 1134-1143. DOI:10.3969/j.issn.1005-202X.2016.11.011.
Li S, Zhu YC, Gao S, et al. Development and application of self-gated cardiac magnetic resonance imaging technique[J]. Chin J Med Phys, 2016, 33(11): 1134-1143. DOI:10.3969/j.issn.1005-202X.2016.11.011.

[9] Yedururi S, Kang HC, Wei W, et al. Free-breathing radial volumetric interpolated breath-hold examination *vs* breath-hold cartesian volumetric interpolated breath-hold examination magnetic resonance imaging of the liver at 1.5T[J]. World J Radiol, 2016, 8(7): 707-715. DOI:10.4329/wjr.v8.i7.707.

[10] Yu N, Yang C, Ma G, et al. Feasibility of pulmonary MRI for nodule detection in comparison to computed tomography[J]. BMC Med Imaging, 2020, 20(1): 53. DOI:10.1186/s12880-020-00451-w.

[11] Schaarschmidt B, Buchbender C, Gomez B, et al. Thoracic staging of non-small-cell lung cancer using integrated ^{18}F-FDG PET/MR imaging: diagnostic value of different MR sequences[J]. Eur J Nucl Med Mol Imaging, 2015, 42(8): 1257-1267. DOI:10.1007/s00259-015-3050-5.

[12] Frenk NE, Montesi SB, Chen T, et al. Free-breathing dynamic contrast-enhanced magnetic resonance of interstitial lung fibrosis[J]. Magn Reson Imaging, 2020, 69: 16-21. DOI:10.1016/j.mri.2020.02.014.

(收稿日期:2021-10-14)