· 临床研究 ·

^{18}F-FDG PET/CT 对鼻咽癌与鼻咽淋巴瘤的鉴别诊断价值

付蔷 刘建井 李小凤 陈薇 徐文贵
天津医科大学肿瘤医院分子影像与核医学诊疗科、国家肿瘤临床医学研究中心、天津市肿瘤防治重点实验室、天津市恶性肿瘤临床医学研究中心,天津 300060
通信作者:徐文贵, Email: wenguixy@163.com

【摘要】 **目的** 探讨^{18}F-FDG PET/CT 对鼻咽癌与鼻咽淋巴瘤的鉴别诊断价值。**方法** 回顾性分析 2011 年 10 月至 2019 年 12 月在天津医科大学肿瘤医院行^{18}F-FDG PET/CT 检查诊断为鼻咽癌的患者 100 例[男 77 例、女 23 例,年龄(51.0±12.4)岁]及鼻咽淋巴瘤的患者 107 例[男 61 例、女 46 例,年龄(52.3±18.2)岁],患者均经病理证实。比较鼻咽癌组和鼻咽淋巴瘤组患者临床资料、PET 代谢参数及 CT 形态学特征的差异(两独立样本 t 检验或 Mann-Whitney U 检验);采用多元回归分析和 ROC 曲线分析评估组合特征对鼻咽癌和鼻咽淋巴瘤的鉴别诊断效能。**结果** 鼻咽癌组和鼻咽淋巴瘤组在 SUV_{max}(10.86±3.99 与 14.81±7.24;$t=-4.90$,$P=0.001$)、SUV 峰值(SUV_{peak})(7.84±3.13 与 10.86±5.66;$t=-4.79$,$P=0.001$)、病灶糖酵解总量[TLG;39.00(19.98,62.56)与 56.75(33.02,102.06) g;$z=-3.24$,$P=0.001$]间的差异有统计学意义;但诊断效能均较低(AUC 分别为 0.657、0.646、0.636)。多元回归分析显示,SUV_{max}结合多个形态学特征及临床特征(性别、病灶位置、有无周围结构受累、有无颈部淋巴结转移、有无咽旁受累及有无脾受累)后,鉴别诊断效能显著提高(AUC=0.900)。**结论** ^{18}F-FDG PET/CT 代谢参数 SUV_{max}结合 CT 形态学特征及临床特征在鼻咽部恶性肿瘤鉴别诊断方面具有较高的诊断效能。

【关键词】 鼻咽肿瘤;淋巴瘤;鼻咽;正电子发射断层显像术;体层摄影术,X 线计算机;氟脱氧葡萄糖 F18

DOI:10.3760/cma.j.cn321828-20210705-00221

Value of ^{18}F-FDG PET/CT in the differential diagnosis of nasopharyngeal carcinoma and nasopharyngeal lymphoma

Fu Qiang, Liu Jianjing, Li Xiaofeng, Chen Wei, Xu Wengui
Department of Molecular Imaging and Nuclear Medicine, Tianjin Medical University Cancer Institute and Hospital; National Clinical Research Center for Cancer; Tianjin's Key Laboratory of Cancer Prevention and Therapy; Tianjin's Clinical Research Center for Cancer, Tianjin 300060, China
Corresponding author: Xu Wengui, Email: wenguixy@163.com

【**Abstract**】 **Objective** To explore the value of ^{18}F-FDG PET/CT in the differential diagnosis of nasopharyngeal carcinoma and nasopharyngeal lymphoma. **Methods** A retrospective analysis including 100 patients (77 males, 23 females, age (51.0±12.4) years) with nasopharyngeal carcinoma and 107 patients (61 males, 46 females, age (52.3±18.2) years) with nasopharyngeal lymphoma after ^{18}F-FDG PET/CT at Tianjin Medical University Cancer Institute and Hospital from October 2011 to December 2019 was performed. All patients were confirmed by pathology. Differences of clinical data, PET metabolic parameters and CT morphology between nasopharyngeal carcinoma group and nasopharyngeal lymphoma group were compared (independent-sample t test or Mann-Whitney U test). Multiple regression analysis and ROC curve analysis were used to evaluate the efficacy of the combined features in the differential diagnosis of nasopharyngeal carcinoma and nasopharyngeal lymphoma. **Results** As for nasopharyngeal carcinoma group and nasopharyngeal lymphoma group, there were statistically significant differences in SUV_{max}(10.86±3.99 *vs* 14.81±7.24; $t=-4.90$, $P=0.001$), peak of SUV (SUV_{peak}; 7.84±3.13 *vs* 10.86±5.66; $t=-4.79$, $P=0.001$), and total lesion glycolysis (TLG; 39.00(19.98,62.56) *vs* 56.75(33.02,102.06) g; $z=-3.24$, $P=0.001$). However, the diagnostic efficiencies were low (AUCs: 0.657, 0.646, 0.636, respectively). Multiple regression model showed that SUV_{max} combined with multiple morphological and clinical features (gender, lesion location, with or without involvement of surrounding structures, cervical lymph node metastasis, parapharyngeal involvement and spleen involvement) could improve the differential diagnosis efficiency significantly (AUC=0.900). **Conclusion** ^{18}F-FDG PET/CT metabolic parameter SUV_{max} combined with CT morphological and clinical features have high diagnostic efficiency in the differential diagnosis of nasopharyngeal malignant tumors.

【Key words】 Nasopharyngeal neoplasm; Lymphoma; Nasopharynx; Positron-emission tomography; Tomography, X-ray computed; Fluorodeoxyglucose F18
DOI:10.3760/cma.j.cn321828-20210705-00221

鼻咽肿瘤在头颈颌面部肿瘤中占有较高比例[1],最常见的为鼻咽癌,其次为鼻咽淋巴瘤[2]。两者早期临床表现部分相似,但治疗方法及预后明显不同[3]。临床诊断主要依赖于病理诊断,但鼻咽部病变位置隐蔽,活组织检查(简称活检)时如果麻醉不当或患者配合度差易导致取材失真,难以诊断甚至导致误诊[4]。因此,寻求能有效区分两者的诊断方法尤为重要。^{18}F-FDG PET/CT 在鼻咽部恶性肿瘤诊断、分期、预后方面有重要的临床价值[5],但在鼻咽部肿瘤鉴别诊断方面的研究相对较少。本研究旨在探讨其在鼻咽部恶性肿瘤鉴别诊断方面的应用价值。

资料与方法

1.患者资料。本研究为回顾性分析,经天津市肿瘤医院医学伦理委员会伦理审批(批件号:bc2021094),符合《赫尔辛基宣言》的原则,获得患者知情同意。收集 2011 年 10 月至 2019 年 12 月在天津医科大学肿瘤医院行^{18}F-FDG PET/CT 检查诊断为鼻咽癌的患者 100 例[男 77 例、女 23 例;年龄(51.0±12.4)岁,13~73 岁]及诊断为鼻咽淋巴瘤的患者 107 例[男 61 例、女 46 例,年龄(52.3±18.2)岁,3~84 岁],患者均经病理证实。入组标准:(1)^{18}F-FDG PET/CT 图像示鼻咽部肿物且诊断考虑恶性;(2)明确病理诊断为鼻咽癌或鼻咽淋巴瘤;(3)检查前未行任何与肿瘤相关的治疗及鼻咽部活检。排除标准:(1)检查前鼻咽部行有创检查或放疗或化疗者;(2)病理不符合上述 2 种类型。

2.显像方法。患者检查前禁食至少 6 h,空腹血糖水平≤7.0 mmol/L,安静休息 15 min 后按患者体质量经静脉注射^{18}F-FDG(天津医科大学肿瘤医院分子影像与核医学诊疗科制备)3.7~4.8 MBq/kg(成人剂量),注射后患者保持静息状态 50~60 min,后应用美国 GE Discovery 690 Elite 型 PET/CT 仪显像。扫描前 15 min 患者排空膀胱。常规扫描范围为头部至大腿中部,头部及躯干分开采集。先行螺旋 CT 扫描,层厚 3.75 mm,螺距 0.75,后二维采集 PET 图像,每个床位采集 2 min,使用迭代法进行图像重建。

3.影像学分析。由 3 位有经验的核医学科医师分别用 PET VACR 软件应用百分阈值法在患者原始图像上勾画鼻咽部病灶 ROI,以相对阈值法进行测量,最大阈值 42%(即病灶中高于 42% SUV_{max} 均被勾画),分别测量 SUV_{max}、SUV 峰值(peak of SUV, SUV_{peak})、肿瘤代谢体积(metabolic tumor volume, MTV)、病灶糖酵解总量(total lesion glycolysis, TLG)。

4.形态学特征评估。对病灶 CT 影像特征进行评估及测量,记录周围组织侵犯及远处转移情况。病灶位置:鼻咽部病灶单/双侧壁发生;骨转移:溶骨性、成骨性骨转移及骨髓转移;周围结构受累:向下邻近口咽、喉咽受累,向上邻近骨质受累,两侧邻近肌肉受累;颈部淋巴结转移:鼻咽癌评估转移性淋巴结,淋巴瘤评估结内受累情况;颈部淋巴结转移位置:病灶单侧或双侧发生;咽旁受累:评估咽旁间隙受累情况;咽旁受累位置:病灶单侧或双侧发生;脾受累:鼻咽癌评估脾转移,鼻咽淋巴瘤评价余结外器官浸润。

5.统计学处理。采用 IBM SPSS 24.0 软件行统计学分析,符合正态分布的定量资料用 $\bar{x}\pm s$ 表示,不符合正态分布的定量资料用 $M(Q_1, Q_3)$ 表示。采用两独立样本 t 检验或 Mann-Whitney U 检验比较鼻咽癌组和鼻咽淋巴瘤组患者 PET 代谢参数的差异;形态学特征及临床特征的比较采用 χ^2 检验;采用多元回归分析和 ROC 曲线分析评估多个参数对鼻咽癌和鼻咽淋巴瘤的鉴别诊断价值,获取 AUC 及其 95% CI、灵敏度及特异性。采用 Hosmer-Lemeshow 检验评估模型拟合优度。$P<0.05$ 为差异有统计学意义。

结　　果

1. PET/CT 代谢参数的鉴别诊断效能。鼻咽癌组与鼻咽淋巴瘤组患者的 SUV_{max} 分别为 10.86±3.99 与 14.81±7.24,SUV_{peak} 分别为 7.84±3.13 与 10.86±5.66,TLG 分别为 39.00(19.98,62.56)与 56.75(33.02,102.06) g,差异均有统计学意义(t 值:−4.90、−4.79,$z=-3.24$,均 $P=0.001$);但两者 MTV 间的差异无统计学意义[(7.89±7.82)与(9.36±8.09) ml;$t=-0.54$,$P=0.223$]。SUV_{max}、SUV_{peak} 和 TLG 鉴别诊断鼻咽癌与鼻咽淋巴瘤的 AUC 分别为 0.657、0.646 和 0.636;灵敏度分别为 88%(94/107)、93%(99/107)、64%(68/107);特异性较低,分别为 33%(33/100)、28%(28/100)、58%(58/100)。

2.临床资料及 CT 形态学特征的鉴别诊断效能。鼻咽癌组与鼻咽淋巴瘤组患者在性别分布、病灶位置、有无周围结构受累、有无颈部淋巴结转移及位置、有无咽旁受累及位置、有无脾受累方面的差异均有统计学意义,而在年龄、病灶密度、有无骨转移方面的差异均无统计学意义(表 1)。ROC 曲线分析示,病灶位置、有无颈部淋巴结转移及位置、有无咽旁受累及位置鉴别诊断鼻咽癌和鼻咽淋巴瘤的 AUC 分别为 0.620(95% *CI*:0.544~0.697)、0.558(95% *CI*:0.480~0.636)、0.610(95% *CI*:0.533~0.687)、0.612(95% *CI*:0.535~0.689)、0.645(95% *CI*:0.569~0.721),诊断灵敏度分别为 57%(61/107)、20%(21/107)、85%(91/107)、65%(70/107)和 85%(91/107),特异性分别为 67%(67/100)、92%(92/100)、36%(36/100)、57%(57/100)和 44%(44/100)。性别分布、有无周围结构受累及有无脾受累的 AUC 均小于 0.5。

3.组合特征的鉴别诊断效能。多元回归分析共筛选出 7 个特征用于对鼻咽癌和鼻咽淋巴瘤的鉴别诊断,分别为 SUV_{max}[比值比(odds ratio, *OR*)=1.216,95% *CI*:1.112~1.330,*P*=0.001]、性别(*OR*=0.288,95% *CI*:0.126~0.656,*P*=0.003)、病灶位置(*OR*=2.804,95% *CI*:1.269~6.195,*P*=0.011)、有无周围结构受累(*OR*=2.385,95% *CI*:1.082~5.256,*P*=0.031)、有无颈部淋巴结转移(*OR*=0.161,95% *CI*:0.052~0.500,*P*=0.002)、有无咽旁受累(*OR*=0.345,95% *CI*:0.144~0.823,*P*=0.016)、有无脾受累(*OR*=109.263,95% *CI*:12.761~935.536,*P*=0.001)。模型公式为 Logit(*P′*)=0.196 SUV_{max}-1.245 性别+1.031 病灶位置+0.869 有无周围结构受累-1.823 有无颈部淋巴结转移-1.065 有无咽旁受累+4.694 有无脾受累-0.761。模型拟合优度情况良好(χ^2=8.06,*P*=0.427)。ROC 曲线(图 1)示组合特征鉴别诊断的 AUC 为 0.900(95% *CI*:0.859~0.941),诊断灵敏度为 84%,特异性为 83%。典型鼻咽癌及鼻咽淋巴瘤患者图像分别见图 2 和 3。

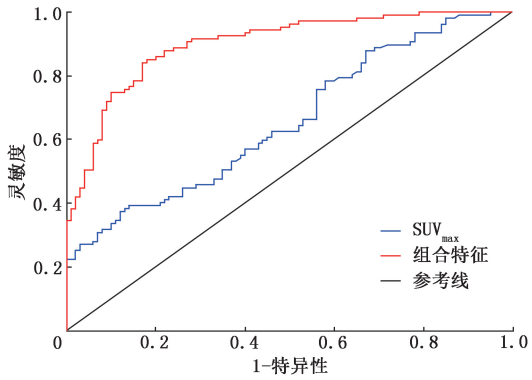

图 1 SUV_{max}及组合特征对 207 例鼻咽癌与鼻咽淋巴瘤患者的鉴别诊断 ROC 曲线。组合特征为 SUV_{max}、性别、病灶位置、有无周围结构受累、有无颈部淋巴结转移、有无咽旁受累、有无脾受累

讨 论

鼻咽癌与鼻咽部淋巴瘤在诊断、临床症状、检查方式、影像学表现等多个方面具有不同程度的一致性,但治疗方法及预后却截然不同[6]。传统影像学检查在初诊方面具有重要价值,但受解剖结构的限制,在鉴别诊断方面存在一定的局限性。鼻咽癌与鼻咽部淋巴瘤的 CT 影像学特征相似[7],诊断易混淆,尽管孙俊旗等[8]发现 MR 弥散加权成像在鉴别 2 种疾病方面有一定的价值,国内也有学者将其量化以应用于鉴别诊断[9],但临床应用仍存一定困难。病理检查是鼻咽部恶性肿瘤诊断的“金标准”,但也存在取样困难及诊断偏离的可能[10]。^{18}F-FDG

表 1 鼻咽癌与鼻咽淋巴瘤患者临床资料及 CT 形态学特征的比较

组别	例数	男/女(例)	年龄(岁;$\bar{x}\pm s$)	临床分期(Ⅰ/Ⅱ/Ⅲ/Ⅳ期;例)	病灶密度(HU;$\bar{x}\pm s$)	病灶位置(单侧/双侧;例)	骨转移(有/无;例)
鼻咽癌组	100	77/23	51.0±12.4	6/30/21/43	45.2±10.5	67/33	13/87
鼻咽淋巴瘤组	107	61/46	52.3±18.2	7/34/19/47	44.9±8.4	61/46	23/84
检验值		9.30	-0.63[a]	0.37	0.11[a]	12.02	2.60
P 值		0.002	0.532	0.947	0.883	0.001	0.107

组别	例数	周围结构受累(有/无;例)	颈部淋巴结转移(有/无;例)	颈部淋巴结转移位置(单侧/双侧)	咽旁受累(有/无;例)	咽旁受累位置(单侧/双侧)	脾受累(有/无;例)
鼻咽癌组	100	32/68	92/8	36/56	57/43	44/13	1/99
鼻咽淋巴瘤组	107	70/37	86/21	15/71	37/70	16/21	33/74
检验值		23.10	5.80	10.23	10.48	12.20	33.53
P 值		0.001	0.016	0.001	0.001	0.001	0.001

注:[a] 为 *t* 值,余为 χ^2 值

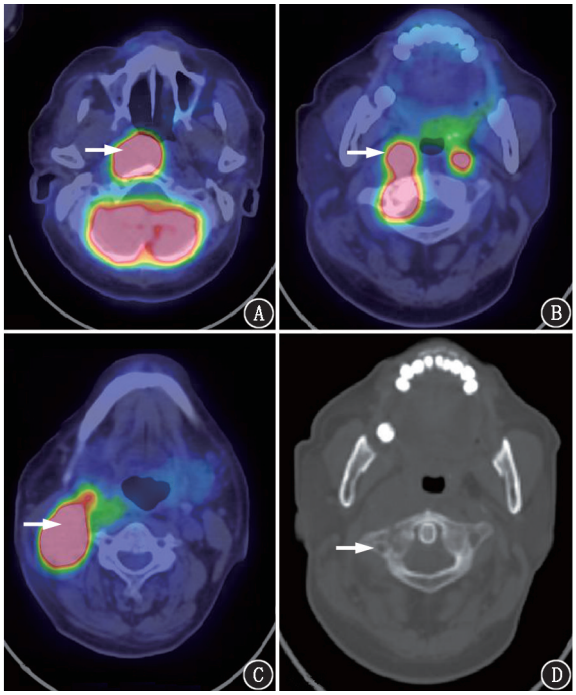

图 2　鼻咽癌患者(男,62 岁;低分化鳞状细胞癌)^{18}F-FDG PET/CT 显像图(箭头示病灶)。A.鼻咽部右壁病灶;B.双侧咽旁间隙淋巴结转移;C.右侧颈部淋巴结转移;D.溶骨性骨转移

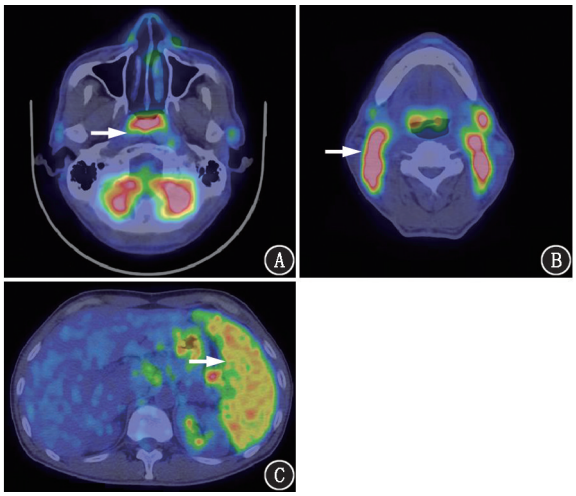

图 3　鼻咽恶性淋巴瘤患者(男,62 岁;T 细胞淋巴瘤)^{18}F-FDG PET/CT 显像图(箭头示病灶)。A.鼻咽部顶后壁病灶;B.双侧颈部淋巴结受累;C.脾结外器官受累

PET/CT 在鼻咽部肿瘤的诊断、分期、治疗、预后等方面有一定的应用价值[11-12],但其在鉴别诊断方面的应用还有待探索。本研究对 207 例鼻咽部恶性肿瘤患者进行分组,探讨了^{18}F-FDG PET/CT 显像对鼻咽癌与鼻咽部淋巴瘤的鉴别诊断价值。

本研究中,相较于鼻咽癌,鼻咽淋巴瘤 SUV_{max}、SUV_{peak}及 TLG 相对较高,而 2 种疾病 MTV 间的差异无统计学意义,考虑或与鼻咽部本身解剖位置狭小有关[13]。在^{18}F-FDG PET/CT 代谢参数方面,鼻咽癌与鼻咽淋巴瘤的差异有统计学意义,但诊断效能较低,这可能与 2 种疾病的高侵袭性密切相关。其中,淋巴瘤组中无论是自然杀伤(natural killer, NK)/T 细胞型还是弥漫性大 B 细胞型都具有较高的侵袭性,尤其是后者,肿瘤细胞密度较高,造成其 SUV 较高[14],而鼻咽癌组中以鳞状细胞癌居多。既往研究发现,葡萄糖转运体是影响细胞摄取 FDG 的重要因素之一,细胞膜上的葡萄糖转运体对 FDG 摄取的影响更为显著,而鳞状细胞癌的葡萄糖转运体主要位于细胞膜上,这也造成了鳞状细胞癌对于 FDG 的高摄取[15]。这些因素在一定程度上导致了 PET 参数(如 SUV_{max})对于鼻咽癌和鼻咽淋巴瘤的鉴别诊断效能较低。在形态学特征及临床特征方面,2 种病变在性别分布、病灶位置、有无周围结构受累、有无颈部淋巴结转移及位置、有无咽旁受累及位置、有无脾受累方面的差异有统计学意义。相较于鼻咽癌,鼻咽部淋巴瘤易出现弥漫性病变,较多累及周围结构,颈部淋巴结及咽旁淋巴结侵犯较少,而脾作为免疫性器官,发生淋巴瘤时更易受累[16],这也与 Hsu 等[17]的研究一致。虽然形态学特征方面差异较为明显,但鉴别诊断效能较低,临床应用受限。

本研究中,SUV_{max}联合性别、位置、有无周围结构受累、有无颈部淋巴结转移、有无咽旁受累及有无脾受累等多个特征后,对鼻咽癌和鼻咽淋巴瘤的鉴别诊断效能有显著提高。当 SUV_{max}水平更高、鼻咽部病变位置为双侧、周围口咽等器官受累、颈部淋巴结无明显转移、咽旁间隙无明显受累、脾受累时,诊断更倾向于鼻咽部淋巴瘤;在性别方面,鼻咽癌患者中男性比例较高,这也与流行病学统计趋势一致[18]。多特征结合模型在鼻咽癌和鼻咽淋巴瘤的鉴别诊断方面相较于单个代谢参数或形态学特征有更高的诊断效能,模型公式为 $Logit(P') = 0.196\ SUV_{max} - 1.245$ 性别$+1.031$ 病灶位置$+0.869$ 有无周围结构受累-1.823 有无颈部淋巴结转移-1.065 有无咽旁受累$+4.694$ 有无脾受累-0.761。其中,有无脾受累为诊断鼻咽淋巴瘤的权重较大因素,有无颈部淋巴结转移为诊断鼻咽癌权重较大因素,这也与单因素分析时结果一致,进一步体现了^{18}F-FDG PET/CT 将解剖显像与功能显像相结合在鉴别诊断方面的优势。但本研究纳入的代谢参数及形态学特征有限,结论还需进一步验证。

本研究为回顾性研究,存在如样本数不足、纳入参数种类较少,以及 2 组间存在病例数差异等不足,

但结果也可提示^{18}F-FDG PET/CT 在鼻咽部恶性肿瘤的鉴别诊断方面具有较高的应用价值。

利益冲突 所有作者声明无利益冲突

作者贡献声明 付蕾:研究实施、论文撰写;刘建井:统计分析;李小凤、陈薇、徐文贵:研究指导、论文修改、经费支持

参 考 文 献

[1] Chen YP, Chan A, Le QT, et al. Nasopharyngeal carcinoma[J]. Lancet, 2019, 394(10192): 64-80. DOI:10.1016/S0140-6736(19)30956-0.

[2] Nakanishi Y, Wakisaka N, Kondo S, et al. Progression of understanding for the role of Epstein-Barr virus and management of nasopharyngeal carcinoma[J]. Cancer Metastasis Rev, 2017, 36(3): 435-447. DOI:10.1007/s10555-017-9693-x.

[3] Liu F, Jin T, Liu L, et al. The role of concurrent chemotherapy for stage Ⅱ nasopharyngeal carcinoma in the intensity-modulated radiotherapy era: a systematic review and meta-analysis[J]. PLoS One, 2018, 13(3): e0194733. DOI: 10.1371/journal.pone.0194733.

[4] Yeh SA, Hwang TZ, Wang CC, et al. Outcomes of patients with nasopharyngeal carcinoma treated with intensity-modulated radiotherapy[J]. J Radiat Res, 2021, 62(3): 438-447. DOI: 10.1093/jrr/rrab008.

[5] Zhou H, Shen G, Zhang W, et al. ^{18}F-FDG PET/CT for the diagnosis of residual or recurrent nasopharyngeal carcinoma after radiotherapy: a metaanalysis[J]. J Nucl Med, 2016, 57(3): 342-347. DOI:10.2967/jnumed.115.165407.

[6] Stokken J, Manz RM, Flagg A, et al. Synchronous occurrence of nasopharyngeal carcinoma and Hodgkin lymphoma[J]. Int J Pediatr Otorhinolaryngol, 2014, 78(1): 154-156. DOI:10.1016/j.ijporl.2013.10.055.

[7] Zhang M, Wang H, Pan X, et al. Thyroid adenoma and nasopharyngeal carcinoma with metastasis to cervical lymph nodes is misdiagnosed and treated for thyroid carcinoma: a case report[J]. Oncol Lett, 2016, 12(1): 553-555. DOI:10.3892/ol.2016.4612.

[8] 孙俊旗,单菲菲,吴光耀,等.磁共振弥散加权成像在鼻咽淋巴瘤与鼻咽癌鉴别诊断的价值[J].山西医科大学学报, 2016, 47(7): 665-668. DOI:10.13753/j.issn.1007-6611.2016.07.020.
Sun JQ, Shan FF, Wu GY, et al. Value of MR diffusion weighted imaging in the differential diagnosis of nasopharyngeal lymphoma and nasopharyngeal carcinoma[J]. J Shanxi Med Univ, 2016, 47(7): 665-668. DOI:10.13753/j.issn.1007-6611.2016.07.020.

[9] 马可燃,程敬亮,张晓楠,等. ADC 直方图鉴别鼻咽癌和鼻咽部淋巴瘤的价值[J].临床放射学杂志, 2019, 38(6): 997-1001.
Ma KR, Cheng JL, Zhang XN, et al. Value of ADC histogram in differentiating nasopharyngeal carcinoma from nasopharyngeal lymphoma[J]. J Clin Radiol, 2019, 38(6): 997-1001.

[10] 徐勇刚,李晔雄,王维虎,等. 200 例原发韦氏环弥漫大 B 细胞淋巴瘤的治疗及预后[J].中华放射肿瘤学杂志, 2015, 24(4): 382-386. DOI:10.3760/cma.j.issn.1004-4221.2015.04.007.
Xu YG, Li YX, Wang WH, et al. Clinical outcome and prognosis of Waldeyer's ring diffuse large B-cell lymphoma: an analysis of 200 patients[J]. Chin J Radiat Oncol, 2015, 24(4): 382-386. DOI:10.3760/cma.j.issn.1004-4221.2015.04.007.

[11] Lee CC, Lee JC, Huang WY, et al. Image-based diagnosis of residual or recurrent nasopharyngeal carcinoma may be a phantom tumor phenomenon[J]. Medicine (Baltimore), 2021, 100(8): e24555. DOI:10.1097/MD.0000000000024555.

[12] 岳建兰,林志春,尹亮,等. ^{18}F-FDG PET/CT 对鼻型结外 NK/T 细胞淋巴瘤的分期诊断价值[J].中华核医学与分子影像杂志, 2017, 37(2): 91-92. DOI:10.3760/cma.j.issn.2095-2848.2017.02.006.
Yue JL, Lin ZC, Yin L, et al. Diagnostic value of ^{18}F-FDG PET/CT in the staging of extranodal NK/T-cell lymphoma [J]. Chin J Nucl Med Mol Imaging, 2017, 37(2): 91-92. DOI:10.3760/cma.j.issn.2095-2848.2017.02.006.

[13] Anderson CM, Chang T, Graham MM, et al. Change of maximum standardized uptake value slope in dynamic triphasic [^{18}F]-fluorodeoxyglucose positron emission tomography/computed tomography distinguishes malignancy from postradiation inflammation in head-and-neck squamous cell carcinoma: a prospective trial[J]. Int J Radiat Oncol Biol Phys, 2015, 91(3): 472-479. DOI:10.1016/j.ijrobp.2014.11.002.

[14] Wang QX, Li SH, Ji BY, et al. Lymphocyte/monocyte ratio is a novel predictor for early stage extranodal natural killer/T-cell lymphoma, nasal type[J]. J Cancer, 2017, 8(6): 1030-1037. DOI: 10.7150/jca.17400.

[15] Curcio C, Brugiapaglia S, Bulfamante S, et al. The glycolytic pathway as a target for novel onco-immunology therapies in pancreatic cancer[J]. Molecules, 2021, 26(6): 1642. DOI:10.3390/molecules26061642.

[16] Chaudhary RK, Bhatt VR, Vose JM. Management of extranodal natural killer/T-cell lymphoma, nasal type[J]. Clin Lymphoma Myeloma Leuk, 2015, 15(5): 245-252. DOI: 10.1016/j.clml.2014.12.014.

[17] Hsu YP, Chang PH, Lee TJ, et al. Extranodal natural killer/T-cell lymphoma nasal type: detection by computed tomography features[J]. Laryngoscope, 2014, 124(12): 2670-2675. DOI: 10.1002/lary.24876.

[18] Pietrzak AK, Kazmierska J, Marszalek A, et al. Dual-time-point PET/CT study protocol can improve the larynx cancer diagnosis [J]. Rep Pract Oncol Radiother, 2020, 25(4): 533-538. DOI: 10.1016/j.rpor.2020.04.013.

(收稿日期:2021-07-05)