· 继续教育 ·

PET/CT 在前列腺癌放疗规划中的应用

李冠男(译) 李林(审校)
四川大学华西医院核医学科,成都 610041

本文首次发表在 *The Journal of Nuclear Medicine*, 2018, 59(4): 557-567

The utility of PET/CT in the planning of external radiation therapy for prostate cancer

Jeremie Calais[1], Minsong Cao[2], Nicholas G. Nickols[2,3]
[1]Ahmanson Translational Imaging Division, Department of Molecular and Medical Pharmacology, UCLA, Los Angeles, California; [2]Department of Radiation Oncology, UCLA, Los Angeles, California; [3]Department of Radiation Oncology, VA Greater Los Angeles Healthcare System, Los Angeles, California
Corresponding author: Nicholas G. Nickols, Email: nnickols@mednet.ucla.edu

原文 DOI:10.2967/jnumed.117.196444

【摘要】 放疗及根治性前列腺切除术是局限性前列腺癌的最终治疗选择。根治性前列腺切除术后前列腺特异抗原水平升高提示前列腺癌复发,此类患者仍可通过挽救性放疗治愈。为了使治愈机会最大化,放疗靶区应包括疾病的所有范围。因此,无论是根治性还是挽救性放疗,准确估计疾病位置对放疗规划至关重要。目前一线显像方法对前列腺癌的早期分期和生化复发的检测灵敏度均有限。将 PET 纳入前列腺癌患者的常规评估可以提高分期的准确性和放疗计划的规范性。目前,^{18}F-脱氧葡萄糖(FDG)PET/CT 已被常规用于多种癌症的放疗规划,但其对前列腺癌的灵敏度较低。其他评估前列腺癌的 PET 探针包括^{18}F-NaF、^{11}C-乙酸盐、^{11}C 或^{18}F 标记的胆碱、抗 1-氨基酸-3-^{18}F-氟环丁烷-1 羧酸(^{18}F-fluciclovine)和^{68}Ga 或^{18}F 标记的配体,均可与前列腺特异膜抗原(PSMA)结合。PSMA 似乎是最灵敏和特异的配体,但其尚未获得美国食品与药品监督管理局(FDA)的新药申请批准。回顾性和前瞻性研究显示,PET/CT 对前列腺放疗计划可能有潜在的重要价值。将患者随机分配到常规放疗计划与 PET/CT 辅助放疗计划的前瞻性试验或许可以得出很有意义的临床结果。目前正在进行前瞻性临床试验,评估利用^{18}F-fluciclovine PET/CT 对具有临床终点的挽救性放疗进行规划;建议进行前瞻性试验,评估 PSMA PET/CT 对前列腺放疗计划的临床影响。

【关键词】 前列腺肿瘤;前列腺特异膜抗原;PET/CT;辐射
DOI:10.3760/cma.j.cn321828-20200801-00298

2017 年美国前列腺癌患者约有 161 000 例,其中死亡约 27 000 例[1]。局限性前列腺癌的有效治疗方法包括根治性前列腺切除术或放疗[2]。根治性前列腺切除术后的局部复发可能通过挽救性放疗(salvage radiotherapy, SRT)治愈[3]。任何局部治疗的有效性都依赖于精确的影像学检查,以排除可能仍未治疗的疾病区域。^{99}Tc^{m} 骨显像及腹部 CT 或 MRI 分别评估骨转移、软组织转移及淋巴结转移,从而对前列腺癌进行分期。对于初始分期,^{99}Tc^{m} 骨显像判断骨转移的灵敏度和特异性分别为 46%~89%、32%~57%[4-5]。CT 同 MRI 诊断淋巴结转移的灵敏度和特异性分别为 39%~42%和 82%[6]。这些扫描的准确性很低,通常导致对疾病严重程度的低估。局部治疗失败后,前列腺特异抗原(prostate specific antigen, PSA)水平升高可视为复发。然而,目前一线显像的灵敏度太低,不能及时发现复发病灶,因此不能及时指导挽救性治疗[7-9]。

直观地说,放射靶区应包括疾病的所有范围。因此,在放疗规划中,准确估计疾病位置至关重要。放射肿瘤学家在治疗靶区上做了区分,包括影像学上看到的病灶区域(大体肿瘤靶区)和影像学上虽然看不见但有很高隐藏疾病风险的靶区[临床靶区(clinical target volume, CTV)]。在可行的情况下,为对肿瘤进行控制和提升最终治愈的可能性,医师会采用更高剂量(考虑邻近正常组织的风险)。PET/CT 可能提高前列腺癌的分期准确性,并影响放疗计划。

在许多癌症放疗计划的制定中,整合 PET/CT 信息是一种常规做法[10]。^{18}F-脱氧葡萄糖(fluorodeoxyglucose, FDG)可检测恶性肿瘤内葡萄糖代谢的增加[11-13],有助于头颈部[14]、肺[15-16]、胃肠道[10]和宫颈[17]处癌症及淋巴瘤[18-19]放射计划的制定。然而,^{18}F-FDG PET/CT 对前列腺癌的灵敏度较低,应用严重受限[20-21],不过也有例外,如侵袭性低分化癌和小细胞前列腺癌[20,22],但这些在接受放疗的前列腺癌中仅占很小一部分。

其他一些 PET/CT 探针已在前列腺癌患者中进行了评估[21]。这些示踪剂可以针对前列腺癌细胞的代谢变化特征{^{11}C、^{18}F-胆碱标记的磷脂质,^{11}C-乙酸盐标记的脂肪酸,^{18}F-抗 1-氨基酸-3-^{18}F-氟环丁烷-1 羧酸[^{18}F-fluciclovine(Axumin;Blue Earth Diagnostics 公司)]标记的氨基酸}、成骨细胞骨转移的重塑(^{18}F-NaF)、细胞表面蛋白过表达[前列腺特异膜抗原(prostate-specific membrane antigen, PSMA)的标记配体][21]。^{11}C-胆碱和^{18}F-fluciclovine 已获得美国食品与药品监督管理局(Food and Drug Administration, FDA)的新药申请批

准,用于局部治疗后复发前列腺癌的影像学检查[23]。PSMA 几乎可以说是检测局部和转移前列腺癌病灶最灵敏和特异的配体[24-26],但尚未批准使用。本文回顾了现有的科学文献,主要有 3 个目的:(1)描述 PET/CT 显像如何影响前列腺癌放疗计划;(2)评估各种 PET/CT 显像方式对放疗计划的潜在影响;(3)描述 PET/CT 对放疗计划影响的最新研究。

一、PET 探针概述

^{18}F-NaF PET/CT 会优先定位于骨重建活跃区域,这是成骨前列腺癌骨转移的特征。与^{99}Tc^{m} 骨显像相比,其优点在于有较高的信噪比和更短的注射与显像时间间隔[27]。一些报道表明,^{18}F-NaF PET/CT 比^{99}Tc^{m} 骨显像有更高的灵敏度和特异性[5,28-29]。^{18}F-NaF PET/CT 已获批准,但由于没有纳入医疗保险,且不能显示软组织或淋巴结病变,临床应用受限。由于胆碱转运的增加,^{11}C 和^{18}F 胆碱探针对前列腺癌组织具有选择性,这可能是由于细胞膜合成和增殖的变化所致[21]。对于前列腺切除术后 PSA 水平为 2 μg/L 的前列腺癌患者,^{11}C-胆碱 PET/CT 能发现 80%患者的复发迹象,大大超过了目前的一线显像方法。因此,美国 FDA 于 2012 年批准其用于局部治疗失败后复发性前列腺癌的显像[30]。

^{18}F-fluciclovine 是一种合成的氨基酸类似物,通过氨基酸转运体:丙氨酸-丝氨酸-半胱氨酸转运载体 2(alanine-serine-cysteine transporter 2, ASCT2)和 *L* 型氨基酸转运载体 1(*L*-type amino acid transporter-1, LAT-1)被细胞摄取[31-32]。与^{11}C 和^{18}F 胆碱示踪剂一样,^{18}F-fluciclovine 对前列腺癌的特异性取决于其代谢途径的改变。^{18}F-fluciclovine PET/CT 已广泛应用于生化复发的诊断。最近的一项大型多中心研究报道了其对 PSA≤0.79 μg/L 生化复发患者的检出率为 40%[33]。与^{11}C-胆碱相比,^{18}F-fluciclovine 对复发性前列腺癌的检出率有所提高,也促使其在 2016 年被批准用于复发性前列腺癌显像[23,34]。目前^{18}F-fluciclovine 对前列腺癌早期分期的评估正在进行中(NCT03081884)。

PSMA 是一种在前列腺癌细胞上高度表达的细胞表面糖蛋白和叶酸水解酶[35]。PSMA 表达随 Gleason 评分增加而增高[36-37],且在去势抵抗状态下保持高水平[38]。研究最明确的 PSMA 探针是小分子配体,如^{68}Ga-PSMA-11 和 2-(3-(1-羧基-5-[(6-^{18}F-氟-吡啶-3-羰基)-氨基]-戊基)-脲基)戊二酸{2-(3-(1-carboxy-5-[(6-^{18} F-fluoro-pyridine-3-carbonyl)-amino]-pentyl)-ureido)-pentanedioic acid, ^{18}F-DCFPyL},其与酶活性位点结合。最近的一项研究纳入 120 例中高危患者行^{68}Ga-PSMA PET/CT 初次分期,后行根治性前列腺癌切除术,^{68}Ga-PSMA PET/CT 检测淋巴结转移的灵敏度为 66%,特异性为 98.9%[39]。然而,有的较小型研究报告的灵敏度则较低[40],需要进一步研究以证实。有大规模回顾性研究显示,^{68}Ga-PSMA PET/CT 检测骨转移优于骨平面显像[41-42]。与^{11}C-胆碱和^{18}F-fluciclovine 一样,^{68}Ga-PSMA PET/CT 在局部治疗失败的复发前列腺癌患者中被研究最多。大量回顾性研究显示,其对 PSA 低于 0.5 μg/L 患者的检出率为 50%~58%,对 PSA 水平高于 2 μg/L 患者的检出率在 95%以上[25,43]。^{68}Ga-PSMA PET/CT 对复发性前列腺癌的检出率超过^{18}F-和^{11}C-胆碱 PET/CT[44-45],并可能超过^{18}F-fluciclovine PET/CT[24]。还没有 PSMA PET 探针通过美国 FDA 批准,但许多试验正在进行中(NCT02918357、NCT02919111、NCT02673151、NCT02940262)。PSMA 在前列腺癌细胞的高特异性表达促进了 PSMA 靶向放射配体疗法的发展[46]。^{177}Lu-PSMA 已被证实对难治性去势抵抗性前列腺癌转移有明确疗效[46-47]。更大规模的试验正在进行中(NCT03042312)。

本综述余下的部分将聚焦于^{18}F 和^{11}C 标记胆碱、^{18}F-fluciclovine 以及 PSMA PET/CT 显像在根治性放疗和 SRT 计划制定中的应用。

二、前列腺癌放疗计划

在计划前,放射肿瘤学家首先勾画出总靶体积和疑似隐匿性肿瘤区域(CTV)。考虑日常每例患者剂量设置的误差,最终靶区(计划肿瘤体积)往往是 CTV 的等距扩展。风险器官(如膀胱、直肠)也会被描绘出来。放射肿瘤学家的目的是在不损害周围器官功能的情况下,对肿瘤进行尽可能高的剂量照射。现代治疗计划利用了患者体位固定系统、动态多叶准直器、逆向规划技术和计算机剂量投送。最终的结果是给靶区(CTVs 和计划肿瘤体积)的剂量具有高度适形和可重复性,并恰当避免对邻近正常组织和器官(特别是风险器官)的影响。因此,准确绘制恶性肿瘤组织本身是提升现代放疗疗效的关键限制因素。治疗计划通常以 CT 为基础,因为计算其精确剂量所需的电子密度可以从 Hounsfield 单位中推断出来。为了辅助目标轮廓圈定,可以通过基于交互信息的图像配准,将其他成像方式如 MRI 和 PET/CT 融合到专用的规划 CT 扫描中,以辅助目标的描绘。根据这些图像确定规划目标,并将生成的目标轮廓回传至专用的规划 CT 进行治疗规划(图 1,2)。

单独放疗或联合激素治疗是局部前列腺癌的可能治愈方法,也是根治性前列腺癌切除术后复发性前列腺癌可能治愈的 SRT 方法。值得注意的是,CT 上通常看不到大体前列腺肿瘤。MRI 可发现前列腺内的肿瘤病灶,具有良好的灵敏度[48],但多数前列腺肿瘤为多灶性,部分隐匿病灶在 MRI 上不可见[49]。因此,在确定的情况下,CTV 包括整个前列腺、包括或不包括精囊和盆腔淋巴结,这取决于临床病理特征。图 1A 显示了 1 例典型的低危至中危前列腺癌患者的 CTV 和风险器官。医师给予患者前列腺的剂量比淋巴结的要高(如果包括的话)。在挽救性治疗组,CTV 是前列腺窝和精囊残余物,包括或不包括盆腔淋巴结。图 1B 显示了复发性前列腺癌患者接受 SRT 的 CTVs 和风险器官,包括选择性盆腔淋巴结的覆盖。SRT 靶区体积通常是在没有复发性疾病的影像学证据情况下绘制的。在实际中,大多数医师的 CTVs 建立是基于已发表的共识指南。放疗肿瘤组(Radiation Therapy Oncology Group, RTOG)已发表了盆腔淋巴结指南[50]。RTOG[51]、欧洲癌症研究和治疗组织[52]、澳大利亚和新西兰放射肿瘤学泌尿生殖组[53]发表了勾画前列腺床区轮廓的指南。这些共识 CTVs 正用于当前临床试验并指导常规护理。

在根治和挽救性治疗的情况下,盆腔淋巴结阴性的影像学价值尚不清楚,目前正在进行的相关随机试验有 RTOG 0924, RTOG 0534, NCT00567580。实际上,许多放射肿瘤学家将部分患者的盆腔淋巴结纳入高风险(通常指由以下任何 1 种情况的患者:初始PSA水平>20 μg/L;临床或影像学T

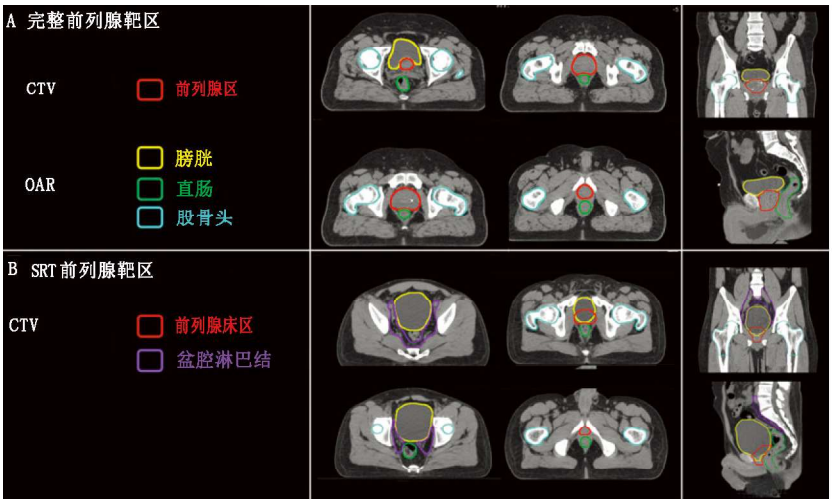

图 1　临床靶区(CTV)的轮廓以及有风险的器官(OAR)轮廓由放射学家在专用规划 CT(CT 模拟)上绘制。A.完整的前列腺 CTV 是指前列腺本身包含或不包含盆腔淋巴结及精囊;B.挽救性放疗(SRT)的 CTV 包括有或者没有盆腔淋巴结的前列腺床区。CTV 通常在缺乏复发性疾病放射学证据的情况下绘制。与之相反,CTVs 基于包含或不包含盆腔淋巴结的前列腺床共识指南绘制。前列腺根治性放疗中最常用的外照射剂量为 75.6~79.2 Gy,以 1.8~2 Gy 分级,而 SRT 为 66~72 Gy。包括盆腔淋巴结在内时,其放射剂量为 45~50.4 Gy

分期 3 级或以上;Gleason 评分 8 分或以上;短时间内 PSA 倍增),作为根治和 SRT 剂量的设定。对于在淋巴结内、前列腺床区或前列腺本身有肿瘤影像学证据者,可以给出更高的剂量来覆盖广泛的肿瘤。这可以通过同时集成推量照射(在每个部分中向总肿瘤提供更高的剂量)或顺序增强(向总肿瘤提供更多的剂量)的技术来实现,也可以通过近距离放射疗法(临时或永久植入放射性粒子)来实现。

与 PET/CT 结合可能在许多方面影响放疗计划。首先,在 PET/CT 定义的目标体积内总体疾病可以给予更高剂量。图 2 显示了 1 例复发性前列腺癌患者的典型 SRT 计划,以及 1 例^{68}Ga-PSMA 阳性的左侧髂内淋巴结接受的剂量高于周围盆腔淋巴结患者的 SRT 计划。剂量显示为热图。剂量-体积直方图显示了涵盖每个描绘体积的给定百分比剂量。图中显示,^{68}Ga-PSMA 阳性淋巴结(加上边缘)100%接受超过 65 Gy(图中虚线),而整个盆腔淋巴结体积 100%接受 45 Gy(图中紫色实线)。

第二,CTVs 可以被扩展到包括目前一线影像学未见的疾病区域,并且通常不是一致的 CTVs 靶点(图 3)。第三,转移性疾病的证据表明,单靠局部治疗是无法治愈的。在寡转移性疾病(较低的转移性疾病负荷,在 3~5 处部位出现不同表达)的背景下,许多医师提供转移导向治疗,旨在局部消融转移灶(图 4~6),转移导向治疗是当前众多临床试验的主题[54]。最后,在某些 PET/CT 意外显示的弥漫性转移病灶的病例中,放疗可能是无效的。

三、PET/CT 对决定性放射性治疗的潜在影响

一些研究评估了分子 PET/CT 显像对明确前列腺放疗计划的影响(表 1),López 等[55]回顾性分析了 9 例[11]C-胆碱 PET/CT 对前列腺放疗的影响,其中 4 例在病灶轮廓及拟定剂量上有变化;2 例肿瘤体积有扩大,包含了最初没有规划到的额外淋巴结区域;1 例除接受前列腺和淋巴结治疗外,还接受了针对单发骨转移的转移导向治疗。1 例在目前一线影像

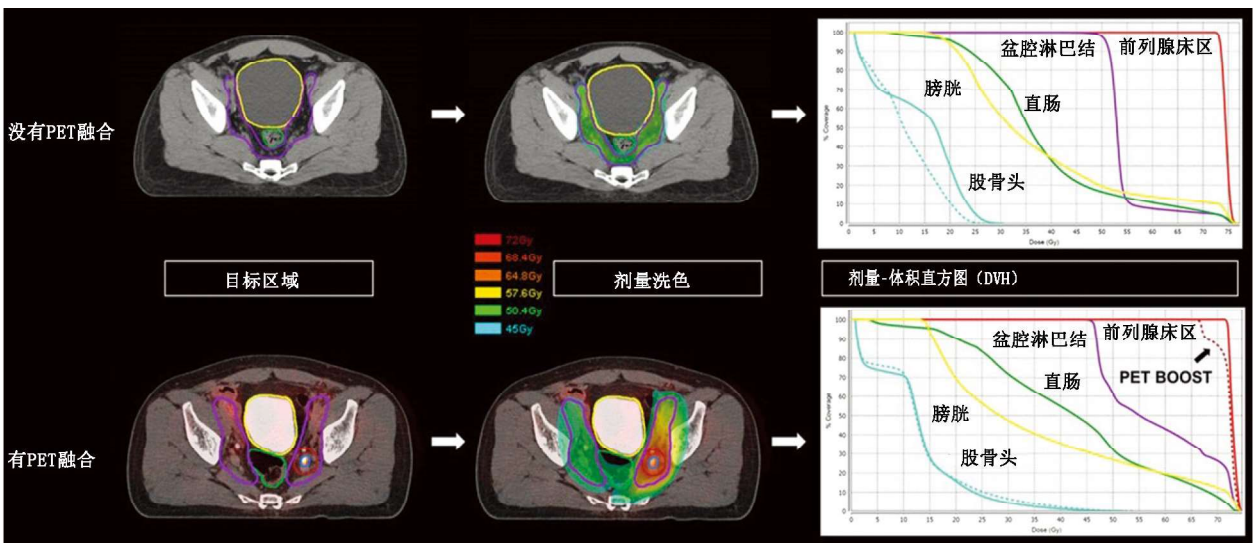

图 2　^{68}Ga-前列腺特异膜抗原(PSMA)PET 可以发现 CT 上遗漏的严重病灶区域。调强放疗可向严重疾病区域提供更高剂量的放疗。上方为患者 SRT 计划图和剂量-体积直方图,患者在进行前列腺根治术后前列腺特异抗原(PSA)上升,但无明显肉眼可见病灶及影像学证据。盆腔淋巴结及前列腺床区拟定分别给予 45 与 72 Gy。下方为 SRT 计划图及计划前接受^{68}Ga-PSMA PET 患者的剂量-体积直方图。^{68}Ga-PSMA PET 可以识别阳性的左侧髂内淋巴结。调强放射治疗用于局部增加全身疾病的剂量至 65 Gy 以上,同时充分保护处于危险状态的正常器官。剂量洗色显示 CT 模拟扫描上的模拟剂量,色标为蓝色(45 Gy)至红色(72 Gy)。剂量-体积直方图由横坐标上剂量的大小,以及纵坐标上组织接收到的大于或等于该剂量的百分比所构成。剂量-体积直方图上的每行表示一个特定的体积(如 CTV 和 OAR)

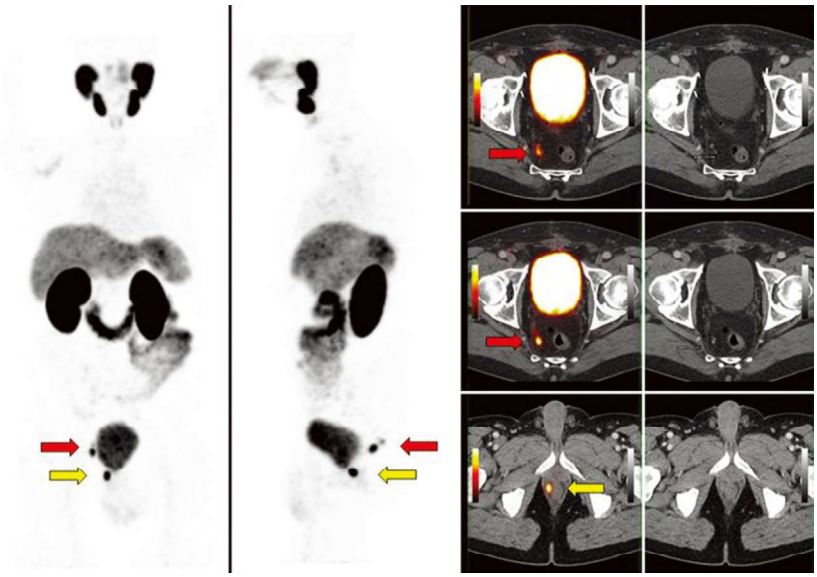

图 3 ^{68}Ga-前列腺特异膜抗原(PSMA) PET 对靶区体积的影响。患者(Gleason 评分,9 分)前列腺根治性术后 1 年生化复发[前列腺特异抗原(PSA) 0.81 μg/L]进行挽救性放疗(SRT)。^{68}Ga-PSMA PET 提示前列腺床区右侧局灶性摄取增高(黄箭头示),CT 提示结节样组织增生。此外,^{68}Ga-PSMA PET 提示在直肠右侧近 2 cm 淋巴结摄取增高(短径 4 mm,红箭头示)。直肠周围的淋巴结不包括在标准的 SRT 范围内,根据 CT 也不会被怀疑有复发性疾病,但由此该患者 SRT 体积扩大到了直肠周围淋巴结区域

学上疑有转移却缺乏^{11}C-胆碱摄取而被降级。Kuang 等[56]报道了 30 例在放疗计划前准备接受^{18}F-胆碱 PET/CT 检查的患者 PET 划定前列腺内病变局灶剂量的可行性。研究人员表示,在对正常组织有足够保护的情况下,接受 79 Gy 剂量的前列腺 CTV 增加至 105 Gy 是可行的。Vees 等[57]对 19 例同时接受^{18}F-胆碱 PET/CT 和前哨淋巴结 SPECT 检查的高危前列腺患者进行评估,^{18}F-胆碱 PET/CT 发现 2 个淋巴结在标准 CTVs 范围内。这些阳性淋巴结的治疗会使用更高剂量。值得注意的是,前哨淋巴结 SPECT/CT 发现了 104 个淋巴结,其中 27 个未被纳入一致的 CTVs 中。

Zamboglou 等[58]报道了 10 例患者在接受 77 Gy 剂量的前列腺内,将^{68}Ga-PSMA 标定的局部病灶提高到 95 Gy 的可能性。同组还报道了^{68}Ga-PSMA 与多参数 MRI 对前列腺内病灶的一致性[59]。Dewes 等[60]报道了 15 例接受放疗并在计划前接受^{68}Ga-PSMA PET/CT 的患者,15 例中有 8 例改变了 TNM 分期,分别有 5 例和 12 例出现 CTVs 的改变和原定剂量的改变,2 例先前行^{11}C-胆碱显像疑似转移性疾病的患者被降级。Sterzing 等[61]报道了 15 例接受^{68}Ga-PSMA PET/CT 制定放疗计划的患者,4 例患者 TNM 分期发生变化,从而导致了 CTV 和剂量的改变。

目前尚缺乏评估 PET/CT 对前列腺放疗计划影响的随机前瞻性试验。最近,对接受放疗和雄激素去势联合治疗的高危前列腺癌患者进行的雄激素抑制联合选择性淋巴结和剂量升级放疗(androgen suppression combined with elective nodal and dose escalated radiation therapy, ASCENDE-RT) Ⅲ期试验显示,9 年无进展和无转移生存率分别是 73% 和 87%[62]。前列腺癌的长期自然病史,甚至高危患者根治性放疗的成功率[62],都需要大量患者数据来支持该项试验,以发现无转移生存的改善。通常局部环境下,患者无生化进展的主要生存终点,并不需要大量的样本。

四、PET/CT 对 SRT 的潜在影响

多项研究评估了 PET/CT 分子显像对 SRT 计划的影响(表 2)。

Souvatzoglou 等[63]对 37 例前列腺癌根治性切除术后生化复发(中位 PSA 0.5 μg/L)患者进行了回顾性研究,这些患者接受了^{11}C-胆碱 PET/CT 检查。30% 的患者^{11}C-胆碱 PET/CT 阳性,其中盆腔淋巴结复发 5 例,前列腺床区内复发 6 例。患者最初均计划单独在前列腺床区行 SRT,^{11}C-胆碱 PET 显示有 13.5% 的患者盆腔淋巴结阳性。Würschmidt 等[64]同样报道了 18 例生化复发患者(中位 PSA 1.9 μg/L)行^{18}F-胆碱 PET/CT 检查,患者最初均计划直接在前列腺床区进行 SRT,87.5% 的患者^{18}F-胆碱 PET/CT 阳性,除 1 例外,余均因剂量增加或纳入盆腔淋巴结而影响了 SRT。Ceci 等[65]报道在 95 例前列腺切除术后生化复发的患者(中位 PSA 1.6 μg/L)中,62% 的^{11}C-胆碱 PET/CT 结果阳性,31.5% 的患者靶区体积发生改变,15.8% 的患者因 PET 结果没有实施原有的 SRT 计划(因为发现远处转移)。Castellucci 等[66]报道了 605 例前列腺根治性切除术后生化复发患者[其中 19 例还接受了前列腺床区辅助放疗(中位 PSA 1.07 μg/L,范围 0.2~2 μg/L)],他们在计划行 SRT 前接受了^{11}C-胆碱 PET/CT 检查,28.5% 的患者显像阳性,14.5% 有远处转移迹象。^{11}C-

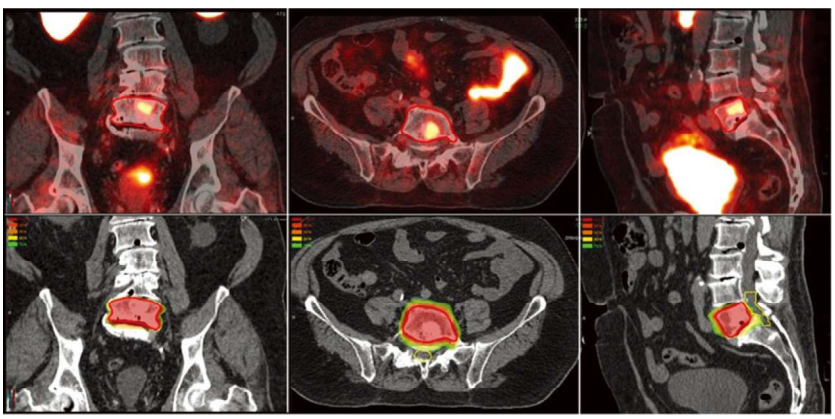

图 4 ^{68}Ga-PSMA PET/CT 在前列腺切除术后复发的前列腺癌患者中发现了 L5 椎体转移,PSA 水平为 1 μg/L。采用立体定向放疗(SBRT)单次给予 18 Gy 至单发转移灶。剂量-洗色显示,在 100% 的规定剂量覆盖目标体积的同时,保留了患者马尾区域(黄色轮廓)

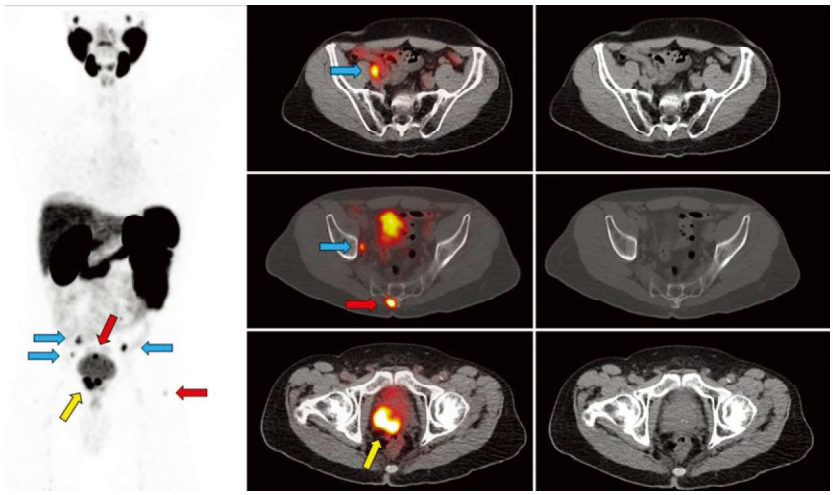

图 5　^{68}Ga-前列腺特异膜抗原(PSMA) PET/CT 对高危前列腺癌患者早期治疗的影响。患者男,77 岁,新诊断为前列腺癌[初始前列腺特异抗原(PSA)7.1;Gleason 评分为 4+5=9 分],接受 MRI 检查,显示前列腺右后外侧病灶,囊外扩张,右侧精囊受侵;骨显像阴性;^{68}Ga-PSMA PET/CT 提示前列腺摄取明显增高,伴精囊受侵(黄箭头示),^{68}Ga-PSMA 阳性的髂外亚厘米淋巴结(蓝箭头示)以及 2 个局灶性骨病灶(红箭头示)。患者划为激素灵敏度寡转移的 M1b 分期,除前列腺和盆腔淋巴结放疗外,同时进行雄激素去势治疗,对 2 处骨转移行立体定向放疗(SBRT)

胆碱 PET/CT 改变了 23%的患者计划 SRT,其中 14.7%的患者由于有远处转移灶而未行原定计划的治疗。Jereczek-Fossa 等[67]报道了 60 例前列腺癌根治术后生化失败患者(其中 5 例长期雄激素去势治疗的患者有去势抵抗的迹象),他们行^{11}C-胆碱 PET/CT 进行 SRT 规划(中位 PSA 1.1 μg/L);^{11}C-胆碱 PET/CT 阳性率为 51%,所有显像阳性且盆腔内有复发的患者,除前列腺床区及盆腔淋巴结照射外,复发灶剂量均增大至 80 Gy;毒性反应是可以接受的(急性 3 级胃肠道毒性发生率为 5%)。整体来看,这些研究纳入的 1 083 例患者中,357 例(33%)在 SRT 计划中加入^{11}C-胆碱 PET,从而改变了最初的放疗计划[63-70]。这些研究主要的局限性在于,^{11}C-胆碱 PET/CT 检测时中位 PSA 明显高于 SRT 启动时的 PSA 阈值。SRT 的成功率随 PSA 的升高而降低。大多数医师在 PSA 水平低于 1 μg/L 或最好在 0.2 μg/L 以下时开始 SRT[71]。因此,在这些阈值或阈值以下时,检测疾病的显像最有可能影响 SRT。

对于^{68}Ga-PSMA PET/CT 来说,即使 PSA 水平低于 0.5 μg/L[72],检测率也约为 50%,这足以影响常规 SRT 的靶区绘制。有 7 项研究评估了^{68}Ga-PSMA PET/CT 对放疗计划的潜在影响。Shakespeare[73]报道^{68}Ga-PSMA PET/CT 改变了 46%患者的放疗计划(包括首程放疗、前列腺切除术后 SRT 和额外附加的补救性再次放疗)。Sterzing 等[61]报道了 42 例前列腺切除术后生化复发(中位 PSA 2.8 μg/L)的患者行^{68}Ga-PSMA PET/CT 检查,PET 对其中 51%的患者放疗计划有影响。Albisinni 等[74]报道了 131 例患者中 99 例(76%)后续治疗的影响,这些患者的 PSA 水平在经过各种治疗(手术、放疗、高强度聚焦超声)后有所上升。Bluemel 等[44]报道了 45 例前列腺切除术后生化复发患者,他们接受了^{68}Ga-PSMA PET/CT 检查,其中 53.3%的患者显像阳性,42.2%的患者 SRT 改变,这些变化包括 47%靶区体积增大、32%剂量增加、10% SRT 完全消失。Habl 等[72]报道了 31 例在 SRT 开始前发现^{68}Ga-PSMA 显示有阳性淋巴结的患者,其中 40%并未被标准 RTOG 的 CTVs 所覆盖。因此,^{68}Ga-PSMA PET/CT 导致了 87%的患者 SRT 计划改变[分别有 51.5%采用了剂量递增、40%靶区体积增大、3%接受了转移导向立体定向放疗(stereotactic body radiation therapy, SBRT)][72]。整体来看,^{68}Ga-PSMA PET/CT 对 SRT 计划的总体影响中位数为 46%(34.5%~87%)。这些报告主要局限性在于患者不均一,即复发解剖描述不一致,以及^{68}Ga-PSMA PET/CT 检查时患者间 PSA 的范围波动较大[44,61,72-76]。笔者最近对 270 例前列腺癌根治术后低 PSA(<1 μg/L;中位 PSA 0.48 μg/L)生化失败的患者行均质队列研究,发现^{68}Ga-PSMA PET/CT 检出 19%的患者(40%患者^{68}Ga-PSMA PET/CT 阳性)前列腺床区和盆腔淋巴结 RTOG 标准容积规划并未覆盖到病变,上述研究意味着对 SRT 计划有重大影响[77]。

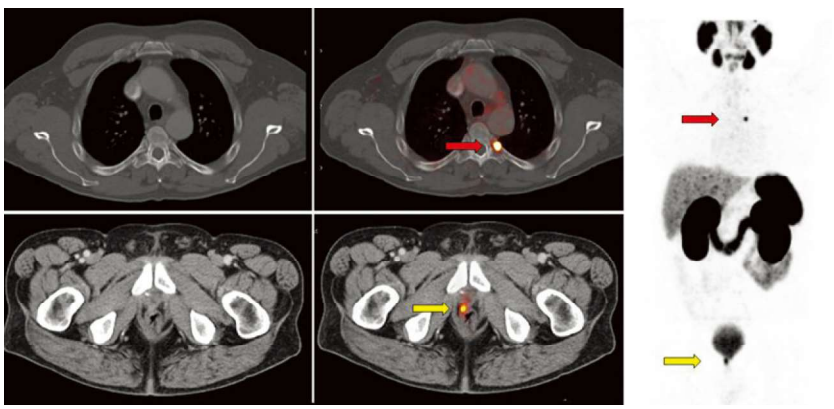

图 6　前列腺根治术后 7 年生化复发的患者(PSA 1.85 μg/L;Gleason 评分 7 分;pT2c)行^{68}Ga-PSMA PET/CT 检查,结果显示前列腺右侧局灶性摄取增高(黄箭头示),左侧第 5 肋近端^{68}Ga-PSMA 摄取明显增高(红箭头示)。除挽救性放疗(SRT)外,患者还接受转移性 SBRT 治疗前列腺床区和淋巴结

五、PET/CT 对系统性分期及转移导向治疗的潜在影响

目前的一线影像学用于指导当前前列腺治疗的许多临床试验。随着 PET/CT 被纳入常规检查,许多被现有影像学划为 N0 或 M0 期的患者很可能被更准确地分期为 N1 或 M1。Roach 等[78]最近报道了 431 例原发和复发前列腺癌患者^{68}Ga-PSMA PET/CT 的检查结果,这些患者的一线影像结果呈阴性或不明确。PET 显像显示分别有 39%和 16%患者有先前未知的淋巴结疾病和远处转移病灶[78]。

表 1 分子 PET/CT 对前列腺放疗计划影响的研究

作者	年份	PET/CT 探针	PSA 中位值及范围（μg/L）	例数	PET 阳性		放疗计划变更（%）
					例数	百分比(%)	
Würschmidt	2011	^{18}F-胆碱	10.4(2.5~731)	7	7	100	28.50
Vees	2012	^{18}F-胆碱	30.5(6.4~66.5)	19	–	–	22.00
Jereczek-Fossa	2014	^{11}C-胆碱	–	16	–	–	12.50
Garcia	2015	^{11}C-胆碱	–(6.3~30.4)	61	61	100	24.50
López	2014	^{11}C-胆碱	18.18(4.90~55.40)	9	–	–	44.00
Alongi	2015	^{18}F-胆碱	6.5 (4.1~143)	60	57	95	21.60
Sterzing	2016	^{68}Ga-PSMA	7.04 (0.28~45)	15	9	60	26.50
Dewes	2016	^{68}Ga-PSMA	13.5(8.2~63.9)	15	15	100	33.30

注：“–”为原文相关数据不适用；PSA 为前列腺特异抗原，PSMA 为前列腺特异膜抗原

表 2 分子 PET/CT 对 SRT 计划影响的研究

作者	年份	PET/CT 探针	PSA 中位值及范围（μg/L）	例数	PET 阳性（%）	盆腔外 PET 阳性(%)	任何 SRT 计划变更(%)	放射治疗意义不大(%)
Souvatzoglou	2011	^{11}C-胆碱	0.5(0.25~12.3)	37	30	0	13.5	0
Würschmidt	2011	^{18}F-胆碱	1.9(0.42~4.8)	16	87.5	6.5	81.5	6.5
Ceci	2014	^{11}C-胆碱	1.6(0.2~7.1)	95	62	20	47.5	15.8
Castelluci	2014	^{11}C-胆碱	1.1(0.2~2)	605	28.5	14.5	23	14.7
Goldstein	2017	^{11}C-胆碱	2(0.16~79)	6	–	–	33.5	0
Jereczek-Fossa	2014	^{11}C-胆碱	1.1(0.2~16.2)	55	51	–	31	–
Shakespeare	2015	^{68}Ga-PSMA	1.1(0.017~20.4)	18	–	–	46	–
van Leeuwen	2015	^{68}Ga-PSMA	0.2(0.05~0.99)	70	54.5	5.5	34.5	7.1
Sobol	2016	^{11}C-胆碱+多参数 MRI	2.3(1.4~5.5)	260	77.5	26.5	51.5	26.5
Sterzing	2016	^{68}Ga-PSMA	2.8(0.16~113)	42	59.5	–	60.5	–
Albisinni	2016	^{68}Ga-PSMA	2.2(0.72~6.7)	48	–	–	76	–
Bluemel	2016	^{68}Ga-PSMA	0.67(0.10~11.2)	45	53.5	9	42	4.4
Lamanna	2017	^{18}F-胆碱+^{11}C-乙酸酯	1.9(0.3~3)	9	–	0	22	0
Akin-Akintayo	2017	^{18}F-fluciclovine	0.55(0.07~11.2)	42	81	5	40.5	4.8
Habl	2017	^{68}Ga-PSMA	0.69(0.09~14.7)	83	71	9.5	56.5	0
Schiller	2017	^{68}Ga-PSMA	0.71(0.12~14.7)	31	1	3	87	0
Calais	2018	^{68}Ga-PSMA	0.48(0.03~1.0)	270	49	12	19	2.5

注：“–”为原文相关数据不适用；fluciclovine 为抗 1-氨基酸-3-^{18}F-氟环丁烷-1 羧酸，SRT 为挽救性放疗

许多被 PET/CT 提高了分期级别的患者，转移性疾病的负担有限。对于初始分期有 N1 影像学证据的患者，目前的治疗方针包括前列腺和盆腔淋巴结放疗及长期雄激素去势治疗[79]。对有 N1 影像学证据的患者，局部治疗失败后的治疗方法尚不清楚。前列腺癌 M1 期的患者主要采用雄激素去势治疗。然而，对许多临床医师来说，以不同于全身广泛转移患者的治疗方式来治疗有限的转移病灶（寡转移）患者似乎是合理的（研究者对寡转移前列腺癌有不同的定义，一般指最多有 3~5 处明显的远处转移）。转移导向治疗，是通过 SBRT 或转移瘤切除术，伴或不伴有全身系统性治疗的一种正在策划进行中的前瞻性试验策略[80]。前列腺癌寡转移患者是否最终会受益于与全身广泛转移转灶不同的治疗策略目前尚不清楚。不过在任何情况下，随着临床医师采用 PET/CT 进行初始和复发分期，对这些患者的识别可能会大大增加。

六、PET/CT 对前列腺癌放疗计划影响的前瞻性研究

目前进行的一些前瞻性试验正在评估 PET/CT 在各种临床环境下对前列腺癌治疗的影响（表 3）。在生化复发的情况下，FALCON 试验（NCT02578940）正在评估^{18}F-fluciclovine PET/CT 对 SRT 策略的影响。加拿大安大略的劳森健康研究所正在进行 3 项试验，评估^{18}F-fluciclovine PET/CT 对目前一线影像结果阴性患者 SRT 的影响（NCT01804231，NCT02131649，NCT01804231）。多伦多大学也正在进行术后生化阴性和当前一线影像学阴性患者^{18}F-DCFPyL PET/CT 的单臂试验（NCT03160794）。终点是检测到寡复发病灶，以及对可检测到病灶且适用于寡转移灶 SBRT 患者的生化反应。

有 2 项单臂试验正在评估 PET/CT 对 SRT 的影响。Wisconsin 大学正在对 36 例拟行手术或 SRT 的患者进行^{18}F-DCFPyL PET/CT 的前瞻性评估（NCT03232164）。葡萄牙 Champalimaud 基金会正在对拟行 PSMA 或^{11}C-胆碱 PET/CT 的患者进行用 SBRT 技术规划 SRT 的可行性试验。加拿大阿尔伯塔癌症控制卫生服务中心正在对 63 例患者进行^{11}C-胆碱 PET/CT 引导放疗的Ⅱ期试验，增加了前列腺病灶内的局部照射剂量。美国国家癌症研究所（National Cancer Institute，NCI）正在进行^{18}F-DCFPyL PET/CT 引导 SBRT 的根治性放疗后前列腺癌局部复发的前瞻性试验（NCT03253744）。

表 3 PET/CT 对前列腺癌治疗效果的前瞻性研究

实验编号	PET 探针	队列	研究阶段	试验类型	例数	主要终点	赞助商
NCT02578940	^{18}F-fluciclovine	局部治疗后生化阴性	3	单臂^{18}F-fluciclovine PET	180	对 SRT 的影响	Blue Earth Diagnostics
NCT01804231	^{18}F-fluorocholine	局部治疗后生化阴性及常规影像阴性	2	单臂^{18}F-FCH PET/MR	22	对 SRT 的影响	Lawson Health Research Institute
NCT02131649	^{18}F-fluorocholine	术后生化阴性与常规影像阴性	2	单臂^{18}F-FCH PET/CT	140	对 SRT 的影响	Lawson Health Research Institute
NCT01804231	^{18}F-fluorocholine	局部治疗后生化阴性及常规影像阴性	2	单臂^{18}F-FCH PET/MR	22	对 SRT 的影响	Lawson Health Research Institute
NCT03160794	^{18}F-DCFPyL	术后生化阴性与常规影像阴性	2	单臂^{18}F-DCFPyL PET/MR	75	寡复发性疾病的检测及其对 SBRT 的生化反应	University of Toronto
NCT02131649	^{18}F-fluorocholine	术后生化阴性与常规影像阴性	2	单臂^{18}F-FCH PET/MR	140	PET 探查到前列腺外的疾病	Lawson Health Research Institute
NCT03232164	^{18}F-DCFPyL	术前、SRT 前或转移	1	单臂^{18}F-DCFPyL PET/MR	36	SRT 前患者的生化反应	University of Wisconsin
NCT02976402	任何 PSMA 或 ^{11}C-胆碱	术后生化阴性以及 PSMA 或^{11}C-胆碱 PET 检查无远处转移	1	单臂任何 PSMA 或^{11}C-胆碱 PET/CT	30	SBRT 技术对 SRT 方案可行性的研究	Fundacao Champalimaud
NCT02004418	^{11}C-胆碱	中危局限性前列腺癌	2	单臂^{11}C-胆碱 PET 引导的放疗与同步剂量增强	63	3~5 年无疾病生存，毒性	AHS Cancer Control Alberta
NCT01558427	^{11}C-胆碱	局部治疗后寡复发灶	2	双臂;A,观察组;B,^{11}C-胆碱 PET 引导的转移导向治疗(包括 SBRT)	54	雄激素去势时间	University Hospital, Ghent
NCT01666808	^{18}F-fluciclovine	术后生化阴性与常规影像阴性	3	双臂:A,^{18}F-fluciclovine 引导的 SRT;B,传统 SRT	162	3 年无疾病生存	Emory University
NCT03253744	^{18}F-DCFPyL	根治性放疗后生化阴性	1	单臂 PET/CT 引导的挽救性 SBRT	52	安全/最大耐受剂量	National Cancer Institute

注:DCFPyL 为 2-(3-(1-羧基-5-[(6-^{18}F-氟-吡啶-3-羰基)-氨基]-戊基)-脲基)戊二酸，FCH(fluorocholine)为氟甲基胆碱,fluciclovine 为抗 1-氨基酸-3-^{18}F-氟环丁烷-1 羧酸,PSMA 为前列腺特异膜抗原,SBRT 为立体定向放疗,SRT 为挽救性放疗

Ghent 大学附属医院的寡转移前列腺癌采用积极监测对比转移灶导向治疗(surveillance or metastasis-directed therapy for oligometastatic prostate cancer recurrence, STOMP)研究中(NCT01558427),在寡复发转移的情况下,随机分组的患者使用^{11}C-胆碱 PET 重新分级进行转移导向治疗,并与观察组进行对比。主要终点是开始雄激素去势治疗的时间。转移导向治疗可将雄激素去势治疗的无瘤生存期从 13 个月提高到 21 个月(风险比,0.60;P=0.11)[81]。

Emory 大学的 Akin-Akintayo 等[82]正在进行 1 项前瞻性Ⅲ期试验,评估使用^{18}F-fluciclovine PET/CT 指导和改善 SRT 患者的预后(NCT01666808)。在这项试验中,162 例前列腺根治性切除术后 PSA 水平增高、且目前一线影像学结果显示远处转移阴性的患者,被随机分为常规 SRT(由当前一线影像学指导)和 SRT 组(由腹盆腔^{18}F-fluciclovine PET/CT 指导),主要终点是生化得到控制。尽管现在还没有癌症控制结果的数据,但研究人员已报道了^{18}F-fluciclovine PET/CT 对试验组患者计划的影响,以及 PET/CT 引导下的 SRT 与目前一线影像学引导的 SRT 的急性毒性反应的对比[82]。随机分配到 PET/CT 组的患者在先有 PET 信息后无 PET 信息的情况下制定治疗计划,41 例中有 31 例(73%)(PSA 中位数 0.43 μg/L)靶区发生变化。尽管 PET 辅助治疗的剂量会大一些,但对风险较高的器官(直肠、肠管、膀胱)的剂量并没有显著差异。急性毒性在不同治疗组间也没有差异,表明 PET 引导的额外剂量可能不会增加长期毒性。需要进一步随访来评估^{18}F-fluciclovine PET/CT 对生化的控制及远期毒性的影响。

七、结论

对于前列腺癌,传统影像学检查的灵敏度较差,往往会低估许多患者的疾病范围。使用^{11}C 或^{18}F-胆碱、^{11}C-乙酸盐、^{18}F-fluciclovine、^{68}Ga 或^{18}F-PSMA 进行配体 PET/CT 检查可提高显像精度。在这些探针中,PSMA 配体有最高的灵敏度和特异性。将 PET/CT 纳入当前的治疗实践中,预计会使相当一部分患者的疾病分级提高,并对当前的治疗模式产生

显著影响。现代放疗计划可以立即整合这些 PET 显像结果。回顾性分析支持将 PET/CT 与放疗计划相结合将会为患者带来临床益处的假设,但仍需前瞻性试验结果来评估这种影响。

参 考 文 献

[1] Siegel RL, Miller KD, Jemal A. Cancer statistics, 2017. *CA Cancer J Clin*. 2017;67:7-30.

[2] Hamdy FC, Donovan JL, Lane JA, et al. 10-year outcomes after monitoring, surgery, or radiotherapy for localized prostate cancer. *N Engl J Med*. 2016;375:1415-1424.

[3] King CR. Adjuvant versus salvage radiotherapy for high-risk prostate cancer patients. *Semin Radiat Oncol*. 2013;23:215-221.

[4] Lecouvet FE, Geukens D, Stainier A, et al. Magnetic resonance imaging of the axial skeleton for detecting bone metastases in patients with high-risk prostate cancer: diagnostic and cost-effectiveness and comparison with current detection strategies. *J Clin Oncol*. 2007;25:3281-3287.

[5] Even-Sapir E, Metser U, Mishani E, Lievshitz G, Lerman H, Leibovitch I. The detection of bone metastases in patients with high-risk prostate cancer: $^{99}Tc^{m}$-MDP planar bone scintigraphy, single- and multi-field-of-view SPECT, ^{18}F-fluoride PET, and ^{18}F-fluoride PET/CT. *J Nucl Med*. 2006;47:287-297.

[6] Hövels AM, Heesakkers RA, Adang EM, et al. The diagnostic accuracy of CT and MRI in the staging of pelvic lymph nodes in patients with prostate cancer: a meta-analysis. *Clin Radiol*. 2008;63:387-395.

[7] Cher ML, Bianco FJ, Lam JS, et al. Limited role of radionuclide bone scintigraphy in patients with prostate specific antigen elevations after radical prostatectomy. *J Urol*. 1998;160:1387-1391.

[8] Kane CJ, Amling CL, Johnstone PAS, et al. Limited value of bone scintigraphy and computed tomography in assessing biochemical failure after radical prostatectomy. *Urology*. 2003;61:607-611.

[9] Krämer S, Görich J, Gottfried HW, et al. Sensitivity of computed tomography in detecting local recurrence of prostatic carcinoma following radical prostatectomy. *Br J Radiol*. 1997;70:995-999.

[10] Gill BS, Pai SS, McKenzie S, Beriwal S. Utility of PET for radiotherapy treatment planning. *PET Clin*. 2015;10:541-554.

[11] Vander Heiden MG, Cantley LC, Thompson CB. Understanding the Warburg effect: the metabolic requirements of cell proliferation. Science. 2009;324:1029-1033.

[12] Plathow C, Weber WA. Tumor cell metabolism imaging. *J Nucl Med*. 2008;49(suppl 2):43S-63S.

[13] Gillies RJ, Robey I, Gatenby RA. Causes and consequences of increased glucose metabolism of cancers. *J Nucl Med*. 2008;49(suppl 2):24S-42S.

[14] Leclerc M, Lartigau E, Lacornerie T, Daisne J-F, Kramar A, Grégoire V. Primary tumor delineation based on ^{18}FDG PET for locally advanced head and neck cancer treated by chemo-radiotherapy. *Radiother Oncol*. 2015;116:87-93.

[15] De Ruysscher D, Faivre-Finn C, Moeller D, et al. European Organization for Research and Treatment of Cancer (EORTC) recommendations for planning and delivery of high-dose, high precision radiotherapy for lung cancer. *Radiother Oncol*. 2017;124:1-10.

[16] Konert T, Vogel W, MacManus MP, et al. PET/CT imaging for target volume delineation in curative intent radiotherapy of non-small cell lung cancer: IAEA consensus report 2014. *Radiother Oncol*. 2015;116:27-34.

[17] Herrera FG, Prior JO. The role of PET/CT in cervical cancer. *Front Oncol*. 2013;3:34.

[18] Figura N, Flampouri S, Mendenhall NP, et al. Importance of baseline PET/CT imaging on radiation field design and relapse rates in patients with Hodgkin lymphoma. *Adv Radiat Oncol*. 2017;2:197-203.

[19] Specht L, Yahalom J, Illidge T, et al. Modern radiation therapy for Hodgkin lymphoma: field and dose guidelines from the international lymphoma radiation oncology group (ILROG). *Int J Radiat Oncol Biol Phys*. 2014;89:854-862.

[20] Jadvar H. PET of glucose metabolism and cellular proliferation in prostate cancer. *J Nucl Med*. 2016;57(suppl 3):25S-29S.

[21] Wibmer AG, Burger IA, Sala E, Hricak H, Weber WA, Vargas HA. Molecular imaging of prostate cancer. *Radiographics*. 2016;36:142-159.

[22] Jadvar H. FDG PET in prostate cancer. *PET Clin*. 2009;4:155-161.

[23] FDA approves ^{18}F-fluciclovine and ^{68}Ga-DOTATATE products. *J Nucl Med*. 2016;57(8):9N.

[24] Calais J, Fendler WP, Herrmann K, Eiber M, Ceci F. Head-to-head comparison of ^{68}Ga-PSMA-11 PET/CT and ^{18}F-fluciclovine PET/CT in a case series of 10 patients with prostate cancer recurrence. *J Nucl Med*. December 14, 2017 [Epub ahead of print].

[25] Eiber M, Maurer T, Souvatzoglou M, et al. Evaluation of hybrid ^{68}Ga-PSMA ligand PET/CT in 248 patients with biochemical recurrence after radical prostatectomy. *J Nucl Med*. 2015;56:668-674.

[26] Perera M, Papa N, Christidis D, et al. Sensitivity, specificity, and predictors of positive ^{68}Ga-prostate-specific membrane antigen positron emission tomography in advanced prostate cancer: a systematic review and meta-analysis. *Eur Urol*. 2016;70:926-937.

[27] Gerety EL, Lawrence EM, Wason J, et al. Prospective study evaluating the relative sensitivity of ^{18}F-NaF PET/CT for detecting skeletal metastases from renal cell carcinoma in comparison to multidetector CT and $^{99}Tc^{m}$-MDP bone scintigraphy, using an adaptive trial design. *Ann Oncol*. 2015;26:2113-2118.

[28] Wu F, Jamali M, Hatami N, et al. $^{99}Tc^{m}$-MDP scintigraphy *vs.* ^{18}F-NaF PET/CT for detection of skeletal metastases [abstract]. *J Nucl Med*. 2016;57(suppl 2):599.

[29] Even-Sapir E, Metser U, Flusser G, et al. Assessment of malignant skeletal disease: initial experience with ^{18}F-fluoride PET/CT and comparison between ^{18}F-fluoride PET and ^{18}F-fluoride PET/CT. *J Nucl Med*. 2004;45:272-278.

[30] FDA approves ^{11}C-choline for PET in prostate cancer. *J Nucl Med*. 2012;53(12):11N.

[31] Okudaira H, Shikano N, Nishii R, et al. Putative transport mechanism and intracellular fate of trans-1-amino-3-^{18}F-fluorocyclobutanecarboxylic acid in human prostate cancer. *J Nucl Med*. 2011;52:822-829.

[32] Oka S, Okudaira H, Yoshida Y, Schuster DM, Goodman MM, Shirakami Y. Transport mechanisms of trans-1-amino-3-fluoro[1-^{14}C]cyclobutanecarboxylic acid in prostate cancer cells. *Nucl Med Biol*. 2012;39:109-119.

[33] Bach-Gansmo T, Nanni C, Nieh PT, et al. Multisite experience of the safety, detection rate and diagnostic performance of fluciclovine (^{18}F) positron emission tomography/computerized tomography imaging in the staging of biochemically recurrent prostate cancer. *J Urol*. 2017;197:676-683.

[34] Nanni C, Zanoni L, Pultrone C, et al. ^{18}F-FACBC (anti1-amino-

3-^{18}F-fluorocyclobutane-1-carboxylic acid) versus ^{11}C-choline PET/CT in prostate cancer relapse: results of a prospective trial. *Eur J Nucl Med Mol Imaging*. 2016;43:1601-1610.

[35] Minner S, Wittmer C, Graefen M, et al. High level PSMA expression is associated with early PSA recurrence in surgically treated prostate cancer. *Prostate*. 2011;71:281-288.

[36] Uprimny C, Kroiss AS, Decristoforo C, et al. ^{68}Ga-PSMA-11 PET/CT in primary staging of prostate cancer: PSA and Gleason score predict the intensity of tracer accumulation in the primary tumour. *Eur J Nucl Med Mol Imaging*. 2017;44: 941-949.

[37] Marchal C, Redondo M, Padilla M, et al. Expression of prostate specific membrane antigen (PSMA) in prostatic adenocarcinoma and prostatic intraepithelial neoplasia. *Histol Histopathol*. 2004;19: 715-718.

[38] Wright GL, Grob BM, Haley C, et al. Upregulation of prostate-specific membrane antigen after androgen-deprivation therapy. *Urology*. 1996;48:326-334.

[39] Maurer T, Gschwend JE, Rauscher I, et al. Diagnostic efficacy of ^{68}Gallium- PSMA positron emission tomography compared to conventional imaging for lymph node staging of 130 consecutive patients with intermediate to high risk prostate cancer. *J Urol*. 2016;195: 1436-1443.

[40] Budäus L, Leyh-Bannurah S-R, Salomon G, et al. Initial experience of ^{68}Ga- PSMA PET/CT imaging in high-risk prostate cancer patients prior to radical prostatectomy. *Eur Urol*. 2016;69:393-396.

[41] Pyka T, Okamoto S, Dahlbender M, et al. Comparison of bone scintigraphy and ^{68}Ga-PSMA PET for skeletal staging in prostate cancer. *Eur J Nucl Med Mol Imaging*. 2016;43:2114-2121.

[42] Thomas L, Balmus C, Ahmadzadehfar H, Essler M, Strunk H, Bundschuh RA. Assessment of bone metastases in patients with prostate cancer-a comparison between ^{99}Tc^{m}-bone-scintigraphy and [^{68}Ga]Ga-PSMA PET/CT. *Pharmaceuticals (Basel)*. 2017;10:68.

[43] Afshar-Oromieh A, Malcher A, Eder M, et al. PET imaging with a [^{68}Ga] gallium-labelled PSMA ligand for the diagnosis of prostate cancer: biodistribution in humans and first evaluation of tumour lesions. *Eur J Nucl Med Mol Imaging*. 2013;40:486-495.

[44] Bluemel C, Krebs M, Polat B, et al. ^{68}Ga-PSMA-PET/CT in patients with biochemical prostate cancer recurrence and negative ^{18}F-choline-PET/CT. *Clin Nucl Med*. 2016;41:515-521.

[45] Schwenck J, Rempp H, Reischl G, et al. Comparison of ^{68}Ga-labelled PSMA-11 and ^{11}C-choline in the detection of prostate cancer metastases by PET/CT. *Eur J Nucl Med Mol Imaging*. 2017;44:92-101.

[46] Fendler WP, Rahbar K, Herrmann K, Kratochwil C, Eiber M. ^{177}Lu-PSMA radioligand therapy for prostate cancer. *J Nucl Med*. 2017; 58:1196-1200.

[47] Rahbar K, Ahmadzadehfar H, Kratochwil C, et al. German multicenter study investigating ^{177}Lu-PSMA-617 radioligand therapy in advanced prostate cancer patients. *J Nucl Med*. 2017;58:85-90.

[48] Turkbey B, Choyke PL. Multiparametric MRI and prostate cancer diagnosis and risk stratification. *Curr Opin Urol*. 2012;22:310-315.

[49] Le JD, Tan N, Shkolyar E, et al. Multifocality and prostate cancer detection by multiparametric magnetic resonance imaging: correlation with whole-mount histopathology. *Eur Urol*. 2015;67:569-576.

[50] Lawton CAF, Michalski J, El-Naqa I, et al. RTOG GU radiation oncology specialists reach consensus on pelvic lymph node volumes for high-risk prostate cancer. *Int J Radiat Oncol Biol Phys*. 2009; 74:383-387.

[51] Michalski JM, Lawton C, El Naqa I, et al. Development of RTOG consensus guidelines for the definition of the clinical target volume for postoperative conformal radiation therapy for prostate cancer. *Int J Radiat Oncol Biol Phys*. 2010;76:361-368.

[52] Poortmans P, Bossi A, Vandeputte K, et al. Guidelines for target volume definition in post-operative radiotherapy for prostate cancer, on behalf of the EORTC Radiation Oncology Group. *Radiother Oncol*. 2007;84:121-127.

[53] Sidhom MA, Kneebone AB, Lehman M, et al. Post-prostatectomy radiation therapy: consensus guidelines of the Australian and New Zealand Radiation Oncology Genito-Urinary Group. *Radiother Oncol*. 2008;88:10-19.

[54] Broughman JR, Chen RC. Management of node-positive and oligometastatic prostate cancer. *Semin Radiat Oncol*. 2017;27:79-86.

[55] López E, Lazo A, Gutiérrez A, Arregui G, Núñez I, Sacchetti A. Influence of ^{11}C-choline PET/CT on radiotherapy planning in prostate cancer. *Rep Pract Oncol Radiother*. 2014;20:104-112.

[56] Kuang Y, Wu L, Hirata E, Miyazaki K, Sato M, Kwee SA. Volumetric modulated arc therapy planning for primary prostate cancer with selective intraprostatic boost determined by ^{18}F-choline PET/CT. *Int J Radiat Oncol Biol Phys*. 2015; 91:1017-1025.

[57] Vees H, Steiner C, Dipasquale G, et al. Target volume definition in high-risk prostate cancer patients using sentinel node SPECT/CT and ^{18}F-choline PET/CT. *Radiat Oncol*. 2012;7:134.

[58] Zamboglou C, Sachpazidis I, Koubar K, et al. Evaluation of intensity modulated radiation therapy dose painting for localized prostate cancer using ^{68}Ga-HBEDCC PSMA-PET/CT: a planning study based on histopathology reference. *Radiother Oncol*. 2017;123:472-477.

[59] Zamboglou C, Drendel V, Jilg CA, et al. Comparison of ^{68}Ga-HBED-CC PSMA PET/CT and multiparametric MRI for gross tumour volume detection in patients with primary prostate cancer based on slice by slice comparison with histopathology. *Theranostics*. 2017;7:228-237.

[60] Dewes S, Schiller K, Sauter K, et al. Integration of ^{68}Ga-PSMA-PET imaging in planning of primary definitive radiotherapy in prostate cancer: a retrospective study. *Radiat Oncol*. 2016;11:73.

[61] Sterzing F, Kratochwil C, Fiedler H, et al. ^{68}Ga-PSMA-11 PET/CT: a new technique with high potential for the radiotherapeutic management of prostate cancer patients. *Eur J Nucl Med Mol Imaging*. 2016;43:34-41.

[62] Morris WJ, Tyldesley S, Rodda S, et al. Androgen suppression combined with elective nodal and dose escalated radiation therapy (the ASCENDE-RT trial): an analysis of survival endpoints for a randomized trial comparing a low-dose-rate brachytherapy boost to a dose-escalated external beam boost for high- and intermediate-risk prostate cancer. *Int J Radiat Oncol Biol Phys*. 2017;98:275-285.

[63] Souvatzoglou M, Krause BJ, Pürschel A, et al. Influence of ^{11}C-choline PET/CT on the treatment planning for salvage radiation therapy in patients with biochemical recurrence of prostate cancer. *Radiother Oncol*. 2011;99:193-200.

[64] Würschmidt F, Petersen C, Wahl A, Dahle J, Kretschmer M. [^{18}F] fluoroethylcholine- PET/CT imaging for radiation treatment planning of recurrent and primary prostate cancer with dose escalation to PET/CT-positive lymph nodes. *Radiat Oncol*. 2011;6:44.

[65] Ceci F, Herrmann K, Castellucci P, et al. Impact of ^{11}C-choline

PET/CT on clinical decision making in recurrent prostate cancer: results from a retrospective two-centre trial. *Eur J Nucl Med Mol Imaging*. 2014;41:2222-2231.

[66] Castellucci P, Ceci F, Graziani T, et al. Early biochemical relapse after radical prostatectomy: which prostate cancer patients may benefit from a restaging ^{11}C-choline PET/CT scan before salvage radiation therapy? *J Nucl Med*. 2014;55: 1424-1429.

[67] Jereczek-Fossa BA, Rodari M, Bonora M, et al. [^{11}C] choline PET/CT impacts treatment decision making in patients with prostate cancer referred for radiotherapy. *Clin Genitourin Cancer*. 2014;12: 155-159.

[68] Goldstein J, Even-Sapir E, Ben-Haim S, et al. Does choline PET/CT change the management of prostate cancer patients with biochemical failure? *Am J Clin Oncol*. 2017;40:256-259.

[69] Sobol I, Zaid HB, Haloi R, et al. Contemporary mapping of post-prostatectomy prostate cancer relapse with ^{11}C-choline positron emission tomography and multiparametric magnetic resonance imaging. *J Urol*. 2017;197:129-134.

[70] Lamanna G, Tabouret-Viaud C, Rager O, et al. Long-term results of a comparative PET/CT and PET/MR study of ^{11}C-acetate and ^{18}F-fluorocholine for restaging of early recurrent prostate cancer. *Clin Nucl Med*. 2017;42:e242-e246.

[71] King CR. The timing of salvage radiotherapy after radical prostatectomy: a systematic review. *Int J Radiat Oncol Biol Phys*. 2012;84: 104-111.

[72] Habl G, Sauter K, Schiller K, et al. ^{68}Ga-PSMA-PET for radiation treatment planning in prostate cancer recurrences after surgery: individualized medicine or new standard in salvage treatment. *Prostate*. 2017;77:920-927.

[73] Shakespeare TP. Effect of prostate-specific membrane antigen positron emission tomography on the decision-making of radiation oncologists. *Radiat Oncol*. 2015;10:233.

[74] Albisinni S, Artigas C, Aoun F, et al. Clinical impact of ^{68}Ga-prostate-specific membrane antigen (PSMA) positron emission tomography/computed tomography (PET/CT) in patients with prostate cancer with rising prostate-specific antigen after treatment with curative intent: preliminary analysis of a multidisciplinary approach. *BJU Int*. 2017;120:197-203.

[75] van Leeuwen PJ, Stricker P, Hruby G, et al. ^{68}Ga-PSMA has a high detection rate of prostate cancer recurrence outside the prostatic fossa in patients being considered for salvage radiation treatment. *BJU Int*. 2016;117:732-739.

[76] Schiller K, Sauter K, Dewes S, et al. Patterns of failure after radical prostatectomy in prostate cancer: implications for radiation therapy planning after ^{68}Ga-PSMA-PET imaging. *Eur J Nucl Med Mol Imaging*. 2017;44:1656-1662.

[77] Calais J, Czernin J, Cao M, et al. ^{68}Ga-PSMA PET/CT mapping of prostate cancer biochemical recurrence after radical prostatectomy in 270 patients with PSA level of less than 1.0 ng/mL: impact on salvage radiotherapy planning. *J Nucl Med*. 2018;59:230-237.

[78] Roach PJ, Francis R, Emmett L, et al. The impact of ^{68}Ga-PSMA PET/CT on management intent in prostate cancer: results of an Australian prospective multicenter study. *J Nucl Med*. 2018;59:82-88.

[79] Prostate cancer: version 2.2017. National Comprehensive Cancer Network website. https://www.nccn.org/professionals/physician_gls/pdf/prostate.pdf. Published February 21, 2017. Accessed January 18, 2018.

[80] Tosoian JJ, Gorin MA, Ross AE, Pienta KJ, Tran PT, Schaeffer EM. Oligometastatic prostate cancer: definitions, clinical outcomes, and treatment considerations. *Nat Rev Urol*. 2017;14:15-25.

[81] Ost P, Reynders D, Decaestecker K, et al. Surveillance or metastasis-directed therapy for oligometastatic prostate cancer recurrence: a prospective, randomized, multicenter phase Ⅱ trial. *J Clin Oncol*. 2018;36:446-453.

[82] Akin-Akintayo OO, Jani AB, Odewole O, et al. Change in salvage radiotherapy management based on guidance with FACBC (fluciclovine) PET/CT in postprostatectomy recurrent prostate cancer. *Clin Nucl Med*. 2017;42: e22-e28.

[83] Garcia JR, Jorcano S, Soler M, et al. ^{11}C-choline PET/CT in the primary diagnosis of prostate cancer: impact on treatment planning. *Q J Nucl Med Mol Imaging*. May 21, 2014 [Epub ahead of print].

[84] Alongi F, Fersino S, Giaj Levra N, et al. Impact of ^{18}F-choline PET/CT in the decision-making strategy of treatment volumes in definitive prostate cancer volumetric modulated radiation therapy. *Clin Nucl Med*. 2015;40: e496-500.

(收稿日期:2020-08-01)

更 正

本刊 2020 年第 40 卷第 8 期第 477 页结果部分“1.患者一般临床特征”段落文末的“罕见突变(18 和 21 外显子突变)”应为“罕见突变(18 和 20 外显子突变)”。

本刊编辑部