· 心肌血流定量 ·

CZT SPECT 冠状动脉血流储备与冠状动脉血流储备分数的关系及其临床价值

方章　蔡文怡　施建佃　卜菊　陈丽梅　赵中强　周宁天　李殿富
南京医科大学第一附属医院心血管内科、妇幼心血管内科，南京　210029
通信作者：李殿富，Email：doctorldf@163.com

【摘要】 **目的**　评估碲锌镉 SPECT（CZT SPECT）心肌功能灌注显像（MFPI）获得的血管区域冠状动脉（简称冠脉）血流储备（CFR）与冠脉造影（CAG）测定的冠脉血流储备分数（FFR）之间的关系及其指导冠脉介入治疗的临床价值。**方法**　回顾性纳入 2022 年 6 月至 2022 年 9 月于南京医科大学第一附属医院完成 CZT SPECT MFPI 测定并同期（3 个月内）行 CAG 检查的 42 例患者［男 30 例、女 12 例，年龄（63.3±9.8）岁］。在血管水平计算 CFR 和 FFR 诊断心肌缺血（CFR<2.0，FFR<0.8）的一致性。计算冠脉狭窄≥70%对心肌血流下降的诊断效能。采用 *Kappa* 检验分析数据。**结果**　42 例患者共 126 支冠脉，其中 30 支（23.8%）CFR<2.0，33 支（26.2%）CAG 示狭窄≥70%。共有 32 支冠脉行 CFR 和 FFR 测定，27 支两者结果一致，一致率为 84.4%（27/32），其中 6 支两者均下降，21 支均正常（*Kappa*=0.612，*P*<0.001）。在 33 支狭窄≥70%的冠脉中，13 支 CFR≥2.0；在 30 支 CFR<2.0 的冠脉中，有 10 支狭窄<70%。冠脉狭窄≥70%诊断心肌血流下降（CFR<2.0）的灵敏度为 66.7%（20/30），特异性为 86.5%（83/96），阳性预测值为 60.6%（20/33），阴性预测值为 89.2%（83/93），准确性为 81.7%（103/126）。**结论**　CFR 与 FFR 诊断心肌缺血有良好的一致性。狭窄≥70%的冠脉中有近 40%并不引起相应血管区域的 CFR 下降，CFR 下降的血管中近 1/3 狭窄<70%。CZT SPECT 测定的血管区域 CFR 对冠脉粥样硬化性心脏病精准诊断和介入治疗决策有潜在的重要临床价值。

【关键词】 冠心病；血流储备分数，心肌；心肌灌注显像；冠状血管造影术；体层摄影术，发射型计算机，单光子；碲；锌；镉
DOI：10.3760/cma.j.cn321828-20221101-00329

Relationship between coronary flow reserve by CZT SPECT and invasive coronary fractional flow reserve and its potential clinical value

Fang Zhang, Cai Wenyi, Shi Jianzhou, Bu Ju, Chen Limei, Zhao Zhongqiang, Zhou Ningtian, Li Dianfu
Department of Cardiology, Department of Cardiology for Women & Children, the First Affiliated Hospital of Nanjing Medical University, Nanjing 210029, China
Corresponding author: Li Dianfu, Email: doctorldf@163.com

【**Abstract**】 **Objective**　To evaluate the relationship between regional coronary flow reserve (CFR) obtained from cadmium-zinc-telluride SPECT (CZT SPECT) myocardial functional perfusion imaging (MFPI) and invasive fractional flow reserve (FFR) measured during coronary angiography (CAG) and its clinical value in guiding coronary interventions. **Methods**　Forty-two patients (30 males, 12 females, age (63.3±9.8) years) who completed CZT SPECT MFPI in the First Affiliated Hospital of Nanjing Medical University from June 2022 to September 2022 and underwent CAG within 3 months were included retrospectively. The concordance of CFR and FFR for diagnosing myocardial ischemia (CFR<2.0 and FFR<0.8) was calculated at the vascular level. The diagnostic efficacy of coronary stenosis≥70% for decreased myocardial blood flow (CFR<2.0) was calculated. *Kappa* test was used to analyze the data. **Results**　A total of 126 major coronary arteries were identified in 42 patients, of which 30 (23.8%) had a CFR<2.0 by CZT SPECT and 33 (26.2%) had stenosis≥70% in CAG. A total of 32 coronary vessels were performed with MFPI CFR and FFR measurements, of which 6 were both decreased and 21 were both normal, so the concordance rate was 84.4% (27/32) (*Kappa*=0.612, *P*<0.001). Among 33 coronary vessels with stenosis≥70%, 13 were with CFR≥2.0. Among 30 coronary vessels with CFR<2.0, 10 were with stenosis<70%. When using stenosis≥70% to diagnose CFR decreasing, the sensitivity was 66.7% (20/30), specificity was 86.5% (83/96), positive predictive value was 60.6% (20/33), negative predictive value was 89.2% (83/93), and accuracy was 81.7% (103/126). **Conclusions**　The concordance between CFR and FFR for the diagnosis of myocardial ischemia is good. Nearly 1/3 of the coronary arteries with decreased CFR have stenosis<70%, whereas nearly 40% of the coronary arteries with stenosis≥70% are not result in myocardial ischemia. Regional CFR deter-

mined by CZT SPECT may have potentially significant clinical value in the diagnosis of coronary artery disease and decision-making of coronary intervention.

【Key words】 Coronary disease; Fractional flow reserve, myocardial; Myocardial perfusion imaging; Coronary angiography; Tomography, emission-computed, single-photon; Tellurium; Zine; Cadmium

DOI:10.3760/cma.j.cn321828-20221101-00329

PET 是测定冠状动脉(简称冠脉)血流储备(coronary flow reserve, CFR)的“金标准”[1-2],其测定的血管区域 CFR 与冠脉造影(coronary angiography, CAG)时有创测定的冠脉血流储备分数(fractional flow reserve, FFR)间有良好的一致性[3-4],对冠脉粥样硬化性心脏病(简称冠心病)具有重要的诊断和预后价值[5-6]。但 PET 设备和检查价格昂贵,显像剂难以获得,使其临床应用受限。新一代碲锌镉 SPECT(cadmium-zinc-telluride SPECT, CZT SPECT)能够对显像剂的摄取过程进行动态采集,可测定心肌血流量(myocardial blood flow, MBF)及 CFR[7-9]。既往研究显示,CZT SPECT 测定的 CFR 与 PET“金标准”间有良好的一致性[10]。迄今 CZT SPECT 测定的血管区域 CFR 与有创测定的冠脉 FFR 之间关系的研究尚少。国内有关 CZT SPECT 的研究集中在其定量血流参数对冠心病诊断的增益价值方面[11-12]。本研究旨在探讨 CZT SPECT 测定的 CFR 与 CAG 测定的 FFR 间的关系,并进一步研究冠脉区域 CFR 对冠心病诊断和指导介入治疗的可能价值。

资料与方法

1.研究对象及资料收集。入选连续 42 例于 2022 年 6 月至 2022 年 9 月在南京医科大学第一附属医院(江苏省人民医院)完成 CZT SPECT 心肌功能灌注显像(myocardial functional perfusion imaging, MFPI)检查、临床疑似或确诊的稳定型冠心病患者,收集并回顾性分析其临床资料,其中男 30 例、女 12 例,年龄(63.3±9.8)岁。

入选标准:(1)临床疑似或确诊的稳定型冠心病患者;(2) CZT SPECT 和 CAG 检查于同期 3 个月内完成;(3)无 ATP、瑞加诺生药物负荷禁忌,CZT SPECT 动态图像采集成功。排除标准:(1)急性冠脉综合征、急性心力衰竭、严重瓣膜病、疑似或确诊的心肌病;(2)阻塞性肺疾病、支气管哮喘史;(3)严重心律失常。本研究通过江苏省人民医院伦理委员会审批(伦审号:2022-SR-748),得到所有患者知情同意。

在医院电子病历系统中收集患者就诊信息,患者的一般情况包括 BMI、既往病史、吸烟史、饮酒史、临床症状及入院血压等,并计算患者的 10 年心血管病风险评分。

2. CZT SPECT MFPI 测定与图像分析。显像仪器为 CZT SPECT 仪(以色列 Spectrum Dynamics Medical 公司),显像剂为$^{99}Tc^{m}$-甲氧基异丁基异腈(methoxyisobutylisonitrile, MIBI;南京森科医药技术有限公司)。患者按常规准备,检查前停用可能影响结果的心血管药物(β 受体阻滞剂和硝酸酯类停用至少 24 h),禁用含咖啡因饮料、茶、食物及药物至少 24 h,停用甲基黄嘌呤类药物至少 36 h。采用一日法(先静息后负荷)或二日法(第 1 天静息,第 2 天负荷)图像采集方案。

(1)静息显像。注射 37 MBq 显像剂行心脏预定位显像;预定位后先启动动态采集模式,10~15 s 后经预埋静脉通道快速注射 370 MBq 显像剂,表模式采集 6 min;随后嘱患者服脂餐,40~60 min 后行常规静息门控断层显像,图像采集 6 min。

(2)负荷显像。静息显像结束后间隔 1~4 h 行负荷显像,按患者体质量以每分钟 0.16 mg/kg 经静脉注射泵泵入 ATP, 共 5 min,在负荷高峰(第 3 分钟)先启动动态采集,其后 10~15 s 经预埋静脉通道快速注射 1 110 MBq 显像剂,表模式采集 6 min;在负荷试验过程中,实时监测患者 12 导联心电图;负荷动态采集结束后 15~30 min 行常规负荷门控断层显像。行瑞加诺生(南京海融医药科技股份有限公司)负荷试验的患者经预埋静脉通道快速注射 5 ml(10 s),20~30 s 后启动动态采集模式,之后操作同前。

(3)图像分析。MFPI 图像目测分析采用 17 节段模型和 5 点评分法,由 2 名有经验的临床兼核医学科医师共同解读,有分歧时由第 3 名医师裁定。血管区域 CFR 由定量灌注 SPECT(quantitative perfusion SPECT, QPS)软件(美国 Cedars-Sinai Medical Center, version 2017)自动分析获得。以 CFR<2.0 作为心肌血流下降的标准[13]。

3. CAG 及 FFR 的测定。CAG 结果由 2 名有经验的心内科医师报告,血管狭窄按最严重处计算,左主干狭窄视为左前降支(left anterior descending, LAD)及左回旋支(left circumflex, LCX)均狭窄。血运重建后的血管以术后造影结果为准。至少有 1 支血管狭窄为50%~90%的患者才进行FFR检查,为

避免特定狭窄对结果的可能偏倚,本研究同时也对患者其他没有明显狭窄的血管进行 FFR 测定。测定 FFR 时,先获得压力(Pd)/主动脉压力(Pa)比值,即基线状态冠脉内血流分数。通过导管向冠脉内“弹丸”式注射 ATP 溶液(10 mg ATP 加入 100 ml 生理盐水),其中右冠脉(right coronary artery, RCA)内注射 1 ml,LAD 和 LCX 内注射 2 ml,以获得给药后的 Pd/Pa 数值。对于有狭窄病变的血管,在血管内部阻塞病变两端测量血流压力(测定狭窄病变的 FFR),计算远端压力和近端压力的比值,用以指导是否对阻塞病变行介入治疗;对于没有明显狭窄的血管,将压力导丝放置在血管远端,以测定整条血管的血流压力,以获得整条血管 FFR。以 FFR<0.8(FFR=Pd/Pa)作为心肌缺血的标准[14]。

4.统计学处理。采用 R 4.1.2 及 Matlab 2022a 软件进行统计学分析。符合正态分布的定量资料用 $\bar{x}\pm s$ 表示,不符合正态分布的定量资料用 $M(Q_1,Q_3)$ 表示;定性资料以频数(%)描述,2 组间比较采用 Fisher 确切概率法。在血管水平评价 FFR 和 CFR 诊断心肌缺血(CFR<2.0,FFR<0.8)的一致性(*Kappa* 检验)。计算冠脉狭窄≥70%对心肌血流下降的诊断效能。$P<0.05$ 为差异有统计学意义。

结　　果

1.患者一般资料。42 例患者中,有高血压病史者 31 例(73.8%,31/42),有糖尿病者 13 例(31.0%,13/42),有脑卒中史者 2 例(4.8%,2/42),有吸烟史者 18 例(42.9%,18/42),有饮酒史者 5 例(11.9%,5/42),有症状性心绞痛者 26 例(61.9%,26/42),有胸闷者 32 例(76.2%,32/42);10 年心血管评分为 2~16 分;BMI 为(24.59±3.49) kg/m^2。

2.诊断效能分析。42 例患者共计 126 支冠脉,CFR 为 1.11~4.46,其中 30 支(23.8%,30/126)CFR<2.0,33 支(26.2%,33/126)CAG 提示狭窄≥70%。同期行 MFPI 测定 CFR 和 CAG 测定 FFR 的共 32 支冠脉,分别以 CFR<2.0 和 FFR<0.8 作为诊断心肌缺血依据时,其中 27 支两者结果一致(21 支均正常,6 支均下降),5 支 CFR 下降而 FFR 正常,一致率为 84.4%(27/32),*Kappa*=0.612($P<0.001$)。以 CFR<2.0 作为诊断心肌缺血的标准时,CAG 狭窄≥70%的诊断灵敏度为 66.7%(20/30),特异性为 86.5%(83/96),阳性预测值为 60.6%(20/33),阴性预测值为 89.2%(83/93),准确性为 81.7%(103/126);可见,其中有 13 支冠脉狭窄≥70%的血管,其区域 CFR≥2.0,10 支冠脉狭窄<70%的血管,其区域 CFR<2.0,*Kappa*=0.514($P<0.001$)。

3.典型患者分析。以 42 例患者中的 2 例老年男性患者为例进行分析。患者 1(图 1)曾有 LAD 中段、LCX 远段及第一钝缘支(obtuse marginal branch, OM1)(大)近段支架植入史,此次再发典型劳力性心

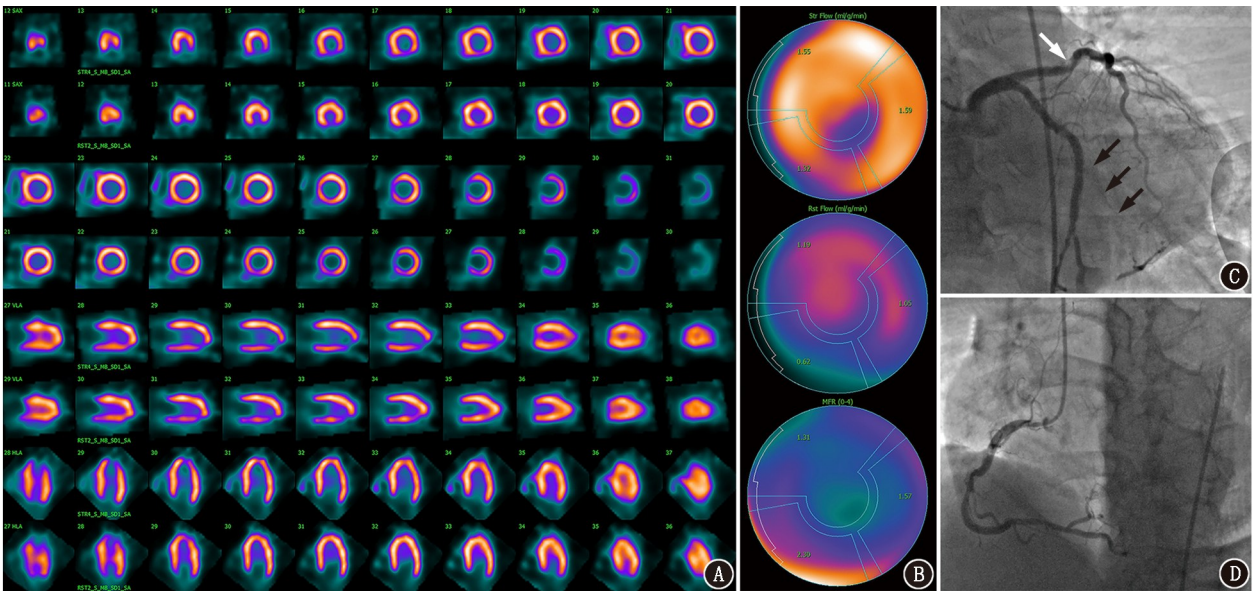

图 1　严重三支病变患者(男,71 岁)碲锌镉 SPECT(CZT SPECT)心肌功能灌注显像(MFPI)及冠状动脉造影(CAG)图像。A. CZT SPECT MFPI(同一切面上排为负荷显像,下排为静息显像)示,左心室前壁近心尖、下壁近心尖和侧壁轻-中度心肌缺血;B.靶心图示左前降支(LAD)、左回旋支(LCX)和右冠状动脉(RCA)区域冠状动脉血流储备(CFR)分别为 1.31、1.57 和 2.30,总体 CFR 为 1.57;C. CAG 示 LAD 近段局限狭窄 50%(白箭头示),LCX 近段原支架内通畅、中远段弥漫狭窄 70%,第一钝缘支(OM1)(大)支架内全闭塞(黑箭头示 OM1 原支架影);D. CAG 示 RCA 开口及近段管状狭窄 30%、中段弥漫狭窄最重,为 80%

绞痛症状。CZT SPECT MFPI 示左心室多处轻-中度心肌缺血(图 1A),LAD、LCX 和 RCA 区域 CFR 分别为 1.31、1.57 和 2.30,左心室总体 CFR 为 1.57(图 1B)。CAG 示 LAD、LCX 及其 OM1(大)、RCA 不同程度狭窄,甚至闭塞。结合 CFR,判断狭窄最轻的 LAD 为"罪犯"血管。LCX 区域 CFR 下降与其大分支 OM1 开口及近段支架内全闭塞有关,而非主干病变引起(LCX 主干 FFR 正常)。术中仅予 LAD 血运重建(对 OM1 支架内闭塞病变进行介入治疗,但失败),术中 FFR:LAD 0.72,LCX(主干)0.87,RCA 0.81;治疗后即刻复查 LAD FFR 为 0.93。结合 CAG,三支血管的区域 CFR 与 FFR 结果一致。术后患者心绞痛症状消失。患者 2 为 1 例典型心绞痛症状患者(图 2)。CZT SPECT MFPI 断层图像未见明显心肌血流灌注缺损(图 2A),LAD、LCX 和 RCA 区域 CFR 分别为 2.53、2.15 和 2.36,总体 CFR 为 2.41(图 2B)。CAG 示 LCX 远段次全闭塞。狭窄超过 90%的冠脉病变视同 FFR 下降,术中无需再测定 FFR,直接予介入治疗。

讨　　论

长期以来,我国临床实践及相关指南均以冠脉狭窄≥70%作为稳定型冠心病行介入治疗的参考标准[15]。新近指南明确指出,对于狭窄<90%的冠脉,需结合冠脉功能学检查评估有无心肌缺血,有心肌缺血证据时才可行介入治疗[16]。目前我国很少有中心对该类病变冠脉常规行功能学检查,临床实践中对狭窄 70%~90%的冠脉病变多数仍予介入治疗。目前部分中心会根据血管内超声(intravenous ultrasound, IVUS)或光学相干断层扫描技术(optical coherence tomography, OCT)结果决定是否行介入治疗,但这些技术仍属于形态或解剖学检查,无法明确病变冠脉是否真正引起心肌缺血。

本研究纳入 42 例临床疑似或确诊的冠心病患者,126 支冠脉中有 32 支同时有 CFR 和 FFR 结果。本研究中对至少有 1 支血管狭窄为 50%~90%的患者进行有创 FFR 检查,在术中同时对患者其他没有明显狭窄的血管也进行了 FFR 测定,而且在进行 FFR 测定时力求将压力导丝放置至整条血管的远段,这样获得的 FFR 结果与血管区域 CFR 结果更为接近,也尽可能避免了仅选择特定狭窄的血管进行 FFR 检查可能产生的偏倚。结果显示,分别以 CFR<2.0 和 FFR<0.8 作为诊断心肌缺血标准时,血管区域 CFR 与有创 FFR 在诊断心肌缺血方面具有良好的一致性,一致率为 84.4%(27/32)。因此,CZT SPECT 测定的血管区域 CFR<2.0 可作为对应冠脉病变是否引起心肌缺血的诊断依据。由此,本研究以冠脉狭窄≥70%诊断 CFR<2.0 的阳性预测值为 60.6%(20/33),表明在狭窄≥70%的 33 支冠脉中,有 13 支(39.4%,13/33)CFR≥2.0,即无心肌缺血的

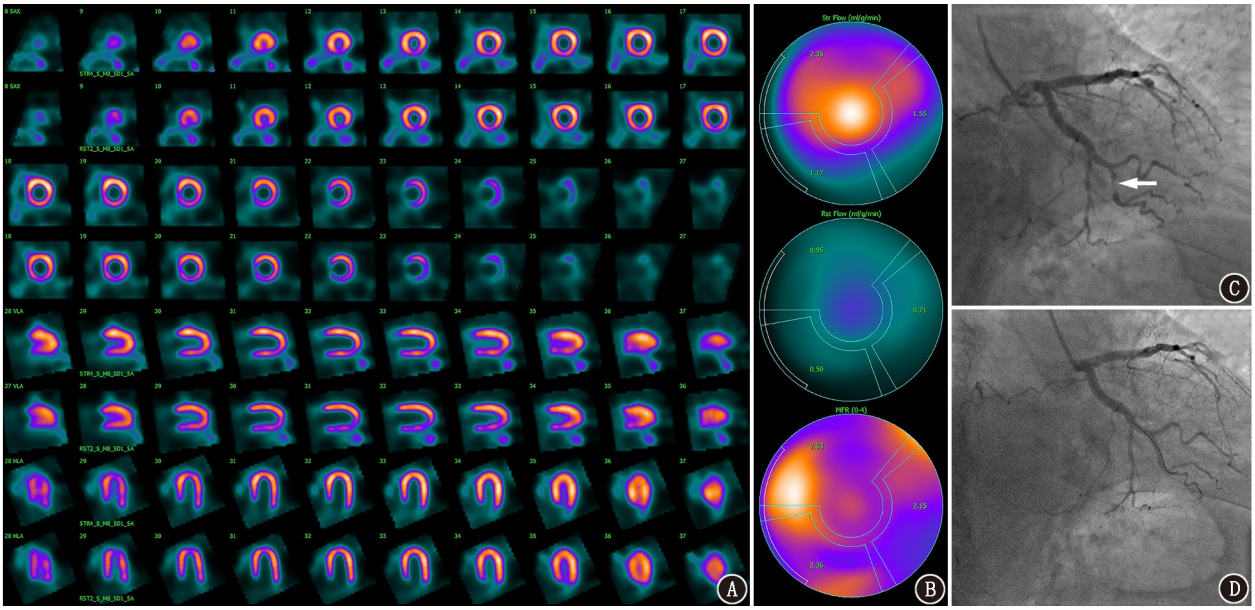

图 2　左回旋支(LCX)远段次全闭塞患者(男,72 岁)的碲锌镉 SPECT(CZT SPECT)心肌功能灌注显像(MFPI)及冠状动脉造影(CAG)图像。患者 LCX 区域冠状动脉血流储备(CFR)正常,但远段严重病变致冠状动脉血流储备分数(FFR)下降。A. CZT SPECT MFPI(同一切面上排为负荷显像,下排为静息显像)示,断层图像未见明显心肌血流灌注缺损;B.靶心图示左前降支(LAD)、LCX 和右冠状动脉(RCA)区域 CFR 分别为 2.53、2.15 和 2.36,总体 CFR 为 2.41;C. CAG 示 LCX 远段次全闭塞(箭头示);D. LCX 病变经血运重建后恢复血流

客观证据,按最新指南建议不应对这类血管进行介入治疗[16];冠脉狭窄≥70%诊断 CFR<2.0 的灵敏度为 66.7%(20/30),表明在 CFR<2.0 的 30 支冠脉中,有 10 支(33.3%,10/30)狭窄<70%,指南建议狭窄超过 50%且有客观缺血证据的冠脉需行介入治疗[16-17],但因缺乏冠脉的功能学检查手段,我国临床上对这类狭窄 50%~70%的冠脉病变通常不予介入治疗,除非术中测定 FFR 下降或 IVUS 及 OCT 检查提示冠脉严重狭窄。因此,本研究结果也表明,冠脉临界病变的功能学检查具有重要的临床价值。本研究中的病例 1 患者存在严重三支病变,狭窄最轻的 LAD 为临界病变(近段狭窄 50%),但其 CFR 明显下降(1.31),术中仅对 LAD 进行介入治疗,术后患者心绞痛症状完全缓解。该例提示,可据 CFR 明确冠脉临界病变是否引起心肌缺血、并可明确冠脉多支病变患者的"罪犯"血管,进而指导术中介入治疗决策。

既往研究表明,PET MFPI 测定的 CFR<2.0 是诊断微血管病变的有效方法[18]。本研究有 5 支冠脉的 CFR 下降而 FFR 正常。应考虑以下情况[19-20]:首先,对于主干狭窄较轻、FFR 尚在正常范围的冠脉或无明显狭窄的冠脉,合并大分支或较多分支血管狭窄以及合并严重弥漫性病变者有可能导致血管区域 CFR 下降;其次,冠脉分支也无明显狭窄者,应考虑微血管病变。近年来,冠脉微血管病变越来越受到重视,CFR<2.0 与不良预后及死亡相关[6],因此 CZT SPECT 定量血流测定诊断微血管病变的价值值得重视。另外,对于存在明显狭窄的冠脉,应考虑 CFR 下降由主干病变合并分支病变或合并微血管病变共同引起[19-20]。介入治疗是否有助于提高该类病变的血管区域 CFR,进而缓解心肌缺血、消除患者症状并改善预后,是今后需要加以研究和解决的临床问题,这也有望进一步拓展 MFPI 的临床应用范围。

本研究中有 13 支狭窄≥70%而血管区域 CFR 正常的冠脉血管,若 FFR 正常,考虑为狭窄相对较轻且斑块较为稳定所致;若狭窄病变导致 FFR 下降,考虑是狭窄虽重但病变很局限,或是病变位于冠脉血管远段导致[20]。本研究中病例 2 患者存在冠脉严重狭窄,但 LCX 区域 CFR 还在正常范围,考虑是因为其狭窄病变位于血管远段,受累心肌占该血管区域的百分比较低所致。这提示,今后有必要研发更精确的血管区域 CFR 软件分析技术,一方面是解决远段血管病变和分支血管病变对应心肌区域的血流定量参数及其 CFR 的获得,另一方面要解决目前血流定量分析软件并没有考虑患者冠脉血管在大小、走向及其区域分布上的个体差异问题,解决上述问题可进一步提升 MFPI 在冠心病的精准诊断、个性化诊断及其指导介入治疗中的价值。

由于侧支循环通常仅出现在非常严重的冠脉病变时(狭窄超过 90%),而窃血现象临床上更为少见,其通常只发生在完全闭塞或次全闭塞的血管,本研究中 126 支血管的 CFR 为 1.11~4.46,用于 CFR 和 FFR 对比分析的 32 支血管中既没有狭窄超过 90%的血管,也没有 CFR 低于 1.0 的血管(窃血的界值),因此本研究可以不考虑侧支循环及其窃血现象的影响[20]。本研究也存在一定的局限性:样本量偏小;未建立本中心 CZT SPECT 的 CFR 正常值范围,合并有微血管疾病或分支病变时对研究可能存在一定的影响。

综上,CZT SPECT MFPI 测定的 CFR 与有创测定的 FFR 间一致性良好;以 CFR<2.0 作为心肌缺血的诊断标准时,近 1/3 的冠脉狭窄<70%,而狭窄≥70%的冠脉中近 40%者 CFR 正常,提示 CZT SPECT 测定的血管区域 CFR 有望常规用于冠心病的精准诊断和介入治疗决策指导。

利益冲突　所有作者声明无利益冲突

作者贡献声明　方章:数据整理、统计分析、论文撰写;蔡文怡、施建仙、卜菊、陈丽梅、赵中强、周宁天:数据整理;李殿富:研究指导、论文修改、经费支持

参 考 文 献

[1] Danad I, Raijmakers PG, Driessen RS, et al. Comparison of coronary CT angiography, SPECT, PET, and hybrid imaging for diagnosis of ischemic heart disease determined by fractional flow reserve [J]. JAMA Cardiol, 2017, 2(10): 1100-1107. DOI:10.1001/jamacardio.2017.2471.

[2] 彭琨,陈卫强,王永德,等. ^{13}N-NH_3 · H_2O PET/CT 显像血流储备测定对冠状动脉微血管疾病的诊断价值[J].中华核医学与分子影像杂志, 2019, 39(12): 708-713. DOI:10.3760/cma.j.issn.2095-2848.2019.12.002.
Peng K, Chen WQ, Wang YD, et al. Diagnostic value of blood flow reserve measurement with ^{13}N-NH_3 · H_2O PET/CT imaging in patients with coronary microvascular disease[J]. Chin J Nucl Med Mol Imaging, 2019, 39(12): 708-713. DOI:10.3760/cma.j.issn.2095-2848.2019.12.002.

[3] Akil S, Hedeer F, Oddstig J, et al. Appropriate coronary revascularization can be accomplished if myocardial perfusion is quantified by positron emission tomography prior to treatment decision[J]. J Nucl Cardiol, 2021, 28(4): 1664-1672. DOI:10.1007/s12350-019-01938-y.

[4] Murthy VL, Bateman TM, Beanlands RS, et al. Clinical quantification of myocardial blood flow using PET: joint position paper of the SNMMI cardiovascular council and the ASNC[J]. J Nucl Med,

2018, 59(2): 273-293. DOI:10.2967/jnumed.117.201368.

[5] Otaki Y, Van Kriekinge SD, Wei CC, et al. Improved myocardial blood flow estimation with residual activity correction and motion correction in ^{18}F-flurpiridaz PET myocardial perfusion imaging[J]. Eur J Nucl Med Mol Imaging, 2022, 49(6): 1881-1893. DOI:10.1007/s00259-021-05643-2.

[6] Kelshiker MA, Seligman H, Howard JP, et al. Coronary flow reserve and cardiovascular outcomes: a systematic review and meta-analysis [J]. Eur Heart J, 2022, 43(16): 1582-1593. DOI:10.1093/eurheartj/ehab775.

[7] Fiechter M, Ghadri JR, Kuest SM, et al. Nuclear myocardial perfusion imaging with a novel cadmium-zinc-telluride detector SPECT/CT device: first validation versus invasive coronary angiography[J]. Eur J Nucl Med Mol Imaging, 2011, 38(11): 2025-2030. DOI:10.1007/s00259-011-1877-y.

[8] Herzog BA, Buechel RR, Husmann L, et al. Validation of CT attenuation correction for high-speed myocardial perfusion imaging using a novel cadmium-zinc-telluride detector technique[J]. J Nucl Med, 2010, 51(10): 1539-1544. DOI:10.2967/jnumed.110.078170.

[9] Duvall WL, Sweeny JM, Croft LB, et al. Reduced stress dose with rapid acquisition CZT SPECT MPI in a non-obese clinical population: comparison to coronary angiography [J]. J Nucl Cardiol, 2012, 19(1): 19-27. DOI:10.1007/s12350-011-9480-y.

[10] Agostini D, Roule V, Nganoa C, et al. First validation of myocardial flow reserve assessed by dynamic ^{99}Tc^{m}-sestamibi CZT-SPECT camera: head to head comparison with ^{15}O-water PET and fractional flow reserve in patients with suspected coronary artery disease. The WATERDAY study[J]. Eur J Nucl Med Mol Imaging, 2018, 45(7): 1079-1090. DOI:10.1007/s00259-018-3958-7.

[11] 陈炜佳,姚康,李晨光,等. CZT-SPECT 测定的冠状动脉血流储备对诊断冠心病的增益价值[J].中华核医学与分子影像杂志, 2019, 39(12): 714-719. DOI:10.3760/cma.j.issn.2095-2848.2019.12.003.
Chen WJ, Yao K, Li CG, et al. Incremental value of coronary flow reserve assessed by CZT-SPECT in the diagnosis of coronary artery disease[J]. Chin J Nucl Med Mol Imaging, 2019, 39(12): 714-719. DOI:10.3760/cma.j.issn.2095-2848.2019.12.003.

[12] 庞泽堃,汪娇,陈越,等. CZT SPECT 心肌血流定量测定对冠心病的诊断效能和增益价值[J].中华心血管病杂志, 2022, 50(5): 494-500. DOI:10.3760/cma.j.cn112148-20211124-01018.
Pang ZK, Wang J, Chen Y, et al. Diagnostic efficiency and incremental value of myocardial blood flow quantification by CZT SPECT for patients with coronary artery disease[J]. Chin J Cardiol, 2022, 50(5): 494-500. DOI:10.3760/cma.j.cn112148-20211124-01018.

[13] Bober RM, Jahangir E. What is ischemia and how should this be defined based on modern imaging? [J]. Prog Cardiovasc Dis, 2015, 57(6): 537-554. DOI:10.1016/j.pcad.2015.02.001.

[14] Neumann FJ, Sousa-Uva M, Ahlsson A, et al. 2018 ESC/EACTS Guidelines on myocardial revascularization[J]. Eur Heart J, 2019, 40(2): 87-165. DOI:10.1093/eurheartj/ehy394.

[15] 中华医学会心血管病学分会介入心脏病学组,中国医师协会心血管内科医师分会血栓防治专业委员会,中华心血管病杂志编辑委员会.中国经皮冠状动脉介入治疗指南(2016)[J].中华心血管病杂志, 2016, 44(5): 382-400. DOI:10.3760/cma.j.issn.0253-3758.2016.05.006.
Section of Interventional Cardiology of Chinese Society of Cardiology of Chinese Medical Association, Specialty Committee on Prevention and Treatment of Thrombosis of Chinese College of Cardiovascular Physicians, Editorial Board of Chinese Journal of Cardiology. Chinese guideline for percutaneous coronary intervention(2016)[J]. Chin J Cardiol, 2016, 44(5): 382-400. DOI:10.3760/cma.j.issn.0253-3758.2016.05.006.

[16] Lawton JS, Tamis-Holland JE, Bangalore S, et al. 2021 ACC/AHA/SCAI guideline for coronary artery revascularization: executive summary: a report of the American College of Cardiology/American Heart Association Joint Committee on Clinical Practice Guidelines [J]. Circulation, 2022, 145(3): e4-e17. DOI: 10.1161/CIR.0000000000001039.

[17] Knuuti J, Wijns W, Saraste A, et al. 2019 ESC Guidelines for the diagnosis and management of chronic coronary syndromes[J]. Eur Heart J, 2020, 41(3): 407-477. DOI:10.1093/eurheartj/ehz425.

[18] de Souza A, Harms HJ, Martell L, et al. Accuracy and reproducibility of myocardial blood flow quantification by single photon emission computed tomography imaging in patients with known or suspected coronary artery disease[J]. Circ Cardiovasc Imaging, 2022, 15(6): e013987. DOI:10.1161/CIRCIMAGING.122.013987.

[19] Ahn SG, Suh J, Hung OY, et al. Discordance between fractional flow reserve and coronary flow reserve: insights from intracoronary imaging and physiological assessment[J]. JACC Cardiovasc Interv, 2017, 10(10): 999-1007. DOI:10.1016/j.jcin.2017.03.006.

[20] Johnson NP, Kirkeeide RL, Gould KL. Is discordance of coronary flow reserve and fractional flow reserve due to methodology or clinically relevant coronary pathophysiology? [J]. JACC Cardiovasc Imaging, 2012, 5(2): 193-202. DOI:10.1016/j.jcmg.2011.09.020.

(收稿日期:2022-11-01)