· 病例报告 ·

布鲁菌病性睾丸炎 ^{18}F-FDG PET/CT 显像误诊为淋巴瘤一例

周建明[1]　毛朝明[1]　陈跃华[1]　李林[1]　孔倩倩[2]　潘林宏[1]

[1]江苏大学附属医院核医学科，镇江　212001；[2]江苏大学附属医院影像科，镇江　212001

通信作者：毛朝明，Email：mcm20040901@126.com

DOI：10.3760/cma.j.issn.2095-2848.2019.06.009

^{18}F-FDG PET/CT imaging in Brucellosis orchitis misdiagnosed as lymphoma: a case report

Zhou Jianming[1], Mao Chaoming[1], Chen Yuehua[1], Li Lin[1], Kong Qianqian[2], Pan Linhong[1]

[1]Department of Nuclear Medicine, Affiliated Hospital of Jiangsu University, Zhenjiang 212001, China;

[2]Department of Radiology, Affiliated Hospital of Jiangsu University, Zhenjiang 212001, China

Corresponding author: Mao Chaoming, Email: mcm20040901@126.com

DOI：10.3760/cma.j.issn.2095-2848.2019.06.009

患者男，48 岁，因“发热 1 个月余”入院。患者 1 个月前开始反复发热，体温 38 ℃左右，盗汗、乏力，近 1 周觉左侧髋部及右侧睾丸隐痛。既往史无特殊。体格检查：全身皮肤黏膜无黄染及出血点，阴囊皮肤不红，右侧睾丸增大，质地偏硬，压痛。实验室检查：WBC 计数 4.8[3.5~9.5(括号内为正常参考值范围，下同)]×10^9/L，RBC 计数 4.1(4.3~5.8)×10^{12}/L，Hb 119(130~175) g/L，PLT 73(125~350)×10^9/L，血红细胞沉降率 24(0~20) mm/1 h，C 反应蛋白 50(0~10) mg/L，碱性磷酸酶 144(45~125) U/L，腺苷脱氨酶 43.5(4.0~22.0) U/L，乳酸脱氢酶 349(135~226) U/L，血 β_2 微球蛋白 3.4(1.0~3.0) mg/L，免疫球蛋白 G 19.6(7.5~15.6) g/L，EB 病毒(+)，抗结核杆菌抗体(-)。血清肿瘤标志物：铁蛋白>2 000.0(21.8~274.6) μg/L，其余均正常。阴囊超声示右侧睾丸低回声肿块，大小为 30 mm×15 mm(图 1)。骨髓穿刺涂片示：粒细胞、红细胞两系增生伴粒细胞系中度中毒性改变，巨核细胞系轻度成熟障碍(图 2)。为排除肿瘤，行 ^{18}F-脱氧葡萄糖(fluorodeoxyglucose, FDG)PET/CT 显像。结果(图 3)示：右侧睾丸增大，其前缘见直径约 3.0 cm 团块影，境界欠清，密度尚均匀，平扫 CT 值约 35 HU，FDG 摄取明显增高，最大标准摄取值(maximum standardized uptake value, SUV_{max})为 19.3，延迟显像 SUV_{max} 为 15.1，考虑淋巴瘤可能；双侧颈部及腋窝结节样淋巴结，短径小于 1.0 cm，SUV_{max} 为 3.3；脾脏增大，SUV_{max} 为 3.5；左侧髋关节周围炎性反应，SUV_{max} 为 3.6；右下肺 2 枚微小结节，境界较清，直径约 5 mm，FDG 摄取低。PET/CT 检查后第 2 天血培养结果提示马尔他布鲁菌阳性。追问病史得知，患者发热前 2 个月有羊接触史，遂转传染病医院行四环素+链霉素抗感染治疗。治疗后 1 个月随访，患者症状得到缓解、无发热，复查超声示右侧睾丸低回声区较前明显缩小(10 mm×5 mm 和 12 mm×6 mm；图 1)。

讨论　布鲁菌病是由布鲁菌感染引起的人畜共患传染病，属自然疫源性疾病。在我国，羊为主要传染源，潜伏期 2~4 周。患者主要因通过皮肤、黏膜接触病畜，以及接触或食用被病菌污染的食品或加工品等被传染。布鲁菌病临床表现多样，缺乏特异性，主要有发热(典型者为波浪热)、乏力、夜

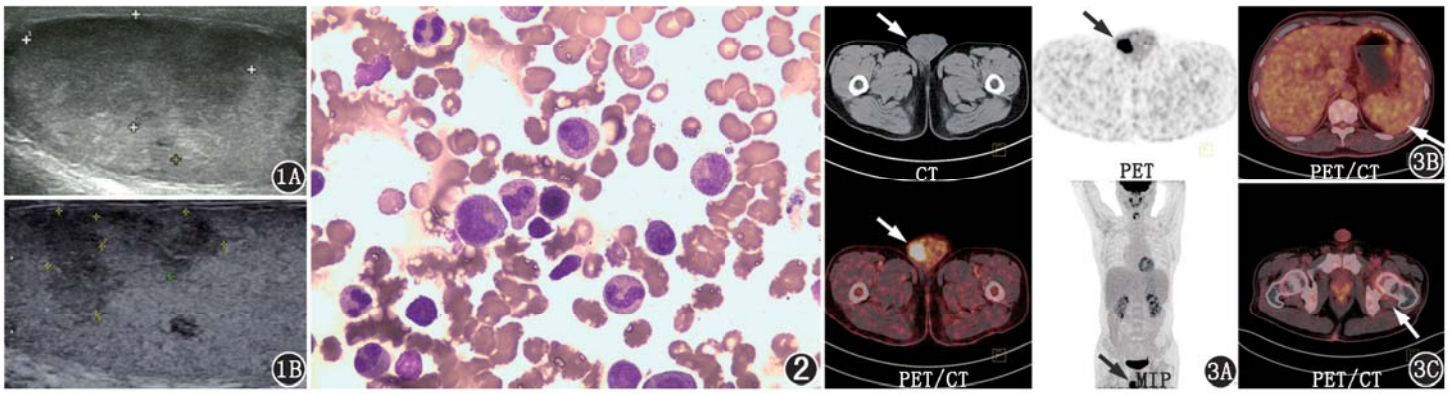

图 1　布鲁菌病性睾丸炎患者(男，48 岁)超声显像图。治疗前(1A)可见右侧睾丸内片状低回声区(30 mm×15 mm)，境界欠清；治疗后(1B)可见右侧睾丸内低回声区较前缩小(10 mm×5 mm，12 mm×6 mm)　**图 2**　该患者骨髓穿刺涂片图(瑞氏染色 ×1 000)。显微镜下可见粒细胞、红细胞两系增生，52%粒细胞颗粒增粗，可见空泡，巨核细胞系轻度成熟障碍　**图 3**　该患者 ^{18}F-脱氧葡萄糖(FDG)PET/CT 显像图(MIP 为最大密度投影)。3A.可见右侧睾丸增大，其前缘见直径约 3.0 cm 团块影(箭头示)，境界欠清，密度尚均匀，FDG 摄取增高，最大标准摄取值(SUV_{max})为 19.3；3B.可见脾脏增大(箭头示)，FDG 摄取轻度增高，SUV_{max} 为 3.5；3C.可见左侧髋关节周围炎性反应(箭头示)，FDG 摄取轻度增高，SUV_{max} 为 3.6

间盗汗,还可伴游走性肌肉酸痛、关节痛、头痛及睾丸隐痛等。布鲁菌病是一种全身多系统受累的感染性疾病,常并发肝脾或淋巴结肿大、脊柱炎、关节炎、附睾睾丸炎,少数可并发心内膜炎及神经系统受累[1]。李艳梅等[2]总结了布鲁菌病脊柱炎的 SPECT/CT 表现,其特征表现为椎体边缘或椎体内灶性骨质破坏伴骨质增生,多为中度放射性浓聚,以腰椎受累多见,椎间盘病变轻,椎旁脓肿较少见。Schreiber 等[3]报道了 1 例肝脏布鲁菌病,PET/CT 显像表现为肝脏局限性 FDG 摄取增高,MR 及 PET/CT 均误诊该例为恶性肿瘤。此外,还有学者报道了 1 例肺布鲁菌病,PET/CT 显像表现为肺内结节、纵隔及肺门淋巴结 FDG 摄取增高[4]。鲜见布鲁菌病性睾丸炎 PET/CT 显像的报道。

附睾睾丸炎是男性布鲁菌病最常见的泌尿生殖道并发症,以单侧受累多见。国外文献报道每 10 例男性布鲁菌病患者中就有 1 例发生附睾睾丸炎[5];王文卿和郭正印[6]报道在 1 034 例男性布鲁菌病患者中,睾丸炎的检出率为 6.67%。布鲁菌病性睾丸炎多表现为睾丸疼痛、肿胀,严重者可发生脓肿、生育障碍,在非疫区患者常被误诊为恶性肿瘤而接受睾丸切除[7]。本例 PET/CT 显像怀疑为睾丸原发性淋巴瘤,最终血培养提示布鲁菌阳性。本例误诊的原因主要有:(1)在非疫区,对布鲁菌病认识不足,未能将其纳入不明原因发热患者的病因考虑;(2)患者血清铁蛋白>2 000 μg/L,首先考虑是血液系统恶性病变,忽略了铁蛋白并非特异性肿瘤标志物,感染性疾病也可导致其增高;(3)患者睾丸病变 FDG 摄取增高,SUV_{max}高达 19.3,误认为符合淋巴瘤高代谢特点,而忽略了延迟显像 SUV_{max}下降的提示作用,但布鲁菌病性睾丸炎 PET/CT 延迟显像 SUV_{max}是否都会下降,仍需更多病例证实。

^{18}F-FDG PET/CT 显像对布鲁菌病的价值主要在于评估全身脏器受累范围及疗效判断[8]。本例布鲁菌病 PET/CT 显像表现除患侧睾丸炎伴 FDG 摄取明显增高外,还可见脾脏增大伴 FDG 摄取轻度增高,双侧颈部及腋窝淋巴结轻度增大以及髋关节炎性反应。本病需要与以下疾病相鉴别:(1)睾丸淋巴瘤:较少见,好发于 60 岁以上老年人,以 B 细胞淋巴瘤多见,表现为单侧或双侧睾丸无痛性肿大,常累及附睾、精囊和精索,晚期可伴有淋巴结、脾脏及骨髓受累;在 CT 图像上常表现为边界清晰、密度均匀的实性肿块,增强后中度或明显强化,部分可见小血管穿行;FDG 摄取多明显增高[9]。(2)精原细胞瘤:发病高峰 30~50 岁,为睾丸最常见的肿瘤,表现为单侧睾丸无痛性肿大,淋巴道转移较多见;CT 表现常为边界较清的等低密度肿块,密度较均匀,极少发生出血及坏死,增强后轻中度强化,分隔样强化有一定的影像学特征[10];FDG 摄取多轻中度增高。(3)睾丸结核:常继发于身体其他部位结核,可有结核中毒症状;CT 表现常为睾丸肿大,与包膜分界不清,可见钙化,增强后不强化或环形强化;FDG 摄取多不均匀增高。

综上,对于不明原因发热、盗汗、游走性关节肌肉痛及睾丸肿痛的患者,即使在非疫区也应警惕布鲁菌病的可能性,应详细询问患者牛羊接触史,当^{18}F-FDG PET/CT 显像提示患者肝、脾或淋巴结肿大、脊柱炎、关节炎、附睾睾丸炎或其他系统炎性病变时,需及早行血液培养等检查以明确诊断,避免误诊、漏诊。

利益冲突 所有作者均声明不存在利益冲突

参 考 文 献

[1] Köse Ş, Serin Senger S, Akkoçlu G, et al. Clinical manifestations, complications, and treatment of brucellosis: evaluation of 72 case [J]. Turk J Med Sci, 2014, 44(2): 220-223.

[2] 李艳梅,杨吉琴,赵倩,等. SPECT/CT 显像对布鲁菌病脊柱炎的诊断价值[J].中华核医学与分子影像杂志, 2016, 36(6): 516-520. DOI:10.3760/cma.j.issn.2095-2848.2016.06.008.
Li YM, Yang JQ, Zhao Q, et al. Diagnostic value of SPECT/CT imaging for Brucellosis Spondylitis[J]. Chin J Nucl Med Mol Imaging, 2016, 36(6): 516-520. DOI:10.3760/cma.j.issn.2095-2848.2016.06.008.

[3] Schreiber PW, Schmid A, Fagagnini S, et al. MRI and PET-CT failed to differentiate between hepatic malignancy and brucelloma [J]. Open Forum Infect Dis, 2018, 5(4): ofy052. DOI:10.1093/ofid/ofy052.

[4] Zhang T, Wang C, Niu R, et al. Pulmonary brucellosis on FDG PET/CT[J]. Clin Nucl Med, 2014, 39(2): 222-223. DOI:10.1097/RLU.0000000000000327.

[5] Dean AS, Crump L, Greter H, et al. Clinical manifestations of human brucellosis: a systematic review and meta-analysis[J]. PLoS Negl Trop Dis, 2012, 6(12): e1929. DOI:10.1371/journal.pntd.0001929.

[6] 王文卿,郭正印. 69 例布鲁氏菌病性睾丸炎的调查报告[J].中华男科学杂志, 2016, 22(1): 46-51. DOI:10.13263/j.cnki.nja.2016.01.010.
Wang WQ, Guo ZY. Brucella orchitis: a retrospective study of 69 cases[J]. Natl J Androl, 2016, 22(1): 46-51. DOI:10.13263/j.cnki.nja.2016.01.010.

[7] Savasci U, Zor M, Karakas A, et al. Brucellar epididymo-orchitis: a retrospective multicenter study of 28 cases and review of the literature[J]. Travel Med Infect Dis, 2014, 12(6 PtA): 667-672. DOI:10.1016/j.tmaid.2014.10.005.

[8] Arslan F, Karagöz E, Arslan BY, et al. Spinal brucellosis diagnosed with positron emission tomography combined with computed tomography (PET/CT)[J]. Spine J, 2016, 16(6): e381-e382. DOI:10.1016/j.spinee.2015.12.016.

[9] 尹雅芙,李雪娜,杜补林,等.睾丸并双肾上腺非霍奇金淋巴瘤^{18}F-FDG PET/CT 显像一例[J].中华核医学杂志, 2010, 30(6): 426-427. DOI:10.3760/cma.j.issn.0253-9780.2010.06.018.
Yin YF, Li XN, Du BL, et al. ^{18}F-FDG PET/CT imaging of testicular and double adrenal non-Hodgkin lymphoma: a case report[J]. Chin J Nucl Med, 2010, 30(6): 426-427. DOI:10.3760/cma.j.issn.0253-9780.2010.06.018.

[10] 王亮,张雪峰,王琦.睾丸精原细胞瘤的 MRI 诊断与鉴别诊断[J].中国中西医结合影像学杂志, 2015, 13(2): 126-128,131. DOI:10.3969/j.issn.1672-0512.2015.02.003.
Wang L, Zhang XF, Wang Q. MRI diagnosis and differential diagnosis of testicular seminoma[J]. Chin Imaging J Integr Tradit West Med, 2015, 13(2): 126-128, 131. DOI:10.3969/j.issn.1672-0512.2015.02.003.

(收稿日期:2018-11-14)