· 感兴趣病例分享 ·

播散性球孢子菌病 ^{18}F-FDG PET/CT 显像 1 例

李莹　侯露　凌雪英　徐浩
暨南大学附属第一医院核医学科，广州　510630
通信作者：徐浩，Email：txh@jnu.edu.cn
DOI：10.3760/cma.j.cn321828-20210318-00075

患者女，24 岁，因“胸骨体疼痛 3 个月余，检查发现胸骨体肿瘤 2 个月余”入院。体格检查：胸骨体中段可见一包块，质中，无红肿及压痛，与周围组织分界不清楚，双肺叩诊清音，听诊双肺呼吸音对称、清晰，未闻及干湿性啰音。实验室检查未见明显异常。为明确感染扩散情况，行胸部增强 CT 检查及 ^{18}F-FDG PET/CT 显像（图 1）。为明确肿块性质，行 B 超引导下胸骨体肿物穿刺活组织检查，术后病理考虑为球孢子菌性肉芽肿（图 2）。后予以口服伊曲康唑（每日 2 次，每次 200 mg）抗真菌治疗，治疗 3 个月后复查胸部 CT（平扫+增强；图 3）。追问病史得知患者因求学曾在美国华盛顿州居住 7 年，而华盛顿州是球孢子菌感染的高发地带[3]。本例患者的肿块病理诊断为球孢子菌性肉芽肿，PET/CT 检查发现疾病累及右侧胸大肌及右肺上叶尖段，提示球孢子菌感染时可行 ^{18}F-FDG PET/CT 检查以评估疾病的播散范围，以减少漏诊、误诊的发生[4]。

利益冲突　所有作者声明无利益冲突
作者贡献声明　李莹、侯露：研究实施、论文撰写；凌雪英，徐浩：论文修改、经费支持

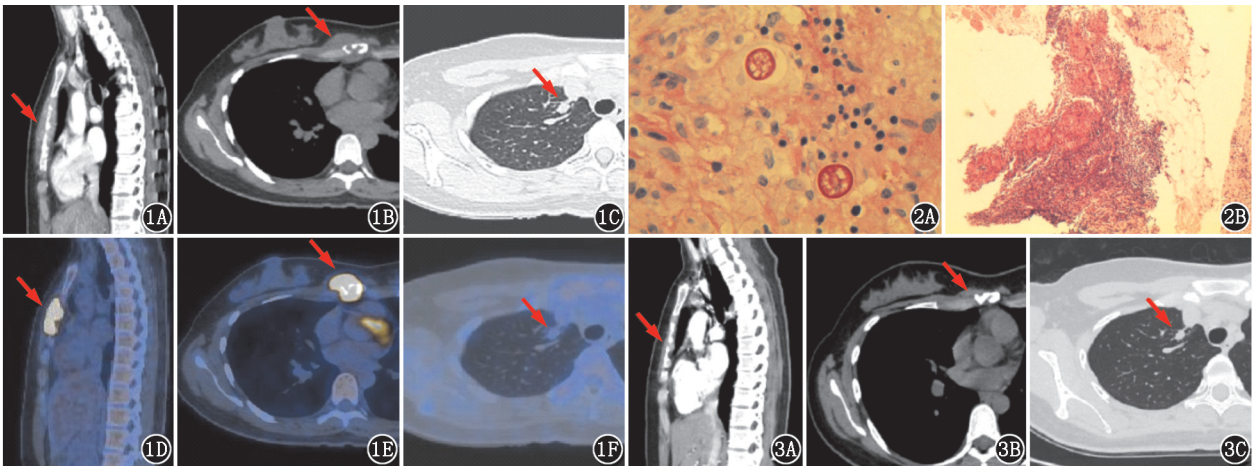

图 1　播散性球孢子菌感染患者（女，24 岁）治疗前胸部增强 CT 及 ^{18}F-FDG PET/CT 显像图（箭头示病灶）。1A.胸部增强 CT 矢状位图示肿物强化；1B，1D，1E.胸骨体中段多发溶骨性骨质破坏，局部形成软组织肿块，累及右侧胸大肌，大小约 3.5 cm×2.8 cm×5.5 cm，FDG 摄取不均匀增高，SUV_{max} 为 20.6；1C，1F.右肺上叶尖段多发高密度结节影，大者大小约 0.9 cm×0.7 cm，边缘多发条索影与胸膜粘连，FDG 摄取增高，SUV_{max} 为 2.5。肺球孢子菌病在 CT 上的表现缺乏特异性，可出现肺部的实质性病变、结节、空洞，分布多在单侧，靠近肺门及基底部，密度可表现为毛玻璃样外观，也可表现为致密的实变影。当疾病播散时，最常累及的部位是皮肤、骨骼系统和脑膜。当骨感染时，可累及周围软组织，引起蜂窝织炎或脓肿形成[1]　**图 2**　该患者病理检查图（2A. HE ×200；2B. HE ×40）。镜下在致密结缔组织及横纹肌组织背景中见多个肉芽肿，大小不一，互相融合，由类上皮细胞和多核巨细胞组成，部分结节中央见中性粒细胞，伴多淋巴浆细胞浸润，并见数个圆形厚壁孢子，内充满内孢子，符合球孢子菌性肉芽肿。球孢子菌感染诊断主要依据为组织切片染色，可见典型的球囊结构（20~100 μm）及内孢子（2~5 μm）[2]　**图 3**　该患者治疗后胸部 CT（平扫+增强）检查图（箭头示病灶）。3A，3B.胸骨体中段骨质破坏并软组织肿物形成，增强 CT 矢状位扫描可见强化，大小约 3.1 cm×1.2 cm×2.3 cm；3C.右肺上叶尖段结节较治疗前缩小，周围条索影较前减少

参　考　文　献

[1] Jude CM, Nayak NB, Patel MK, et al. Pulmonary coccidioidomycosis: pictorial review of chest radiographic and CT findings[J]. Radiographics, 2014, 34(4): 912-925. DOI:10.1148/rg.344130134.
[2] Stockamp NW, Thompson GR 3rd. Coccidioidomycosis[J]. Infect Dis Clin North Am, 2016, 30(1): 229-246. DOI:10.1016/j.idc.2015.10.008.
[3] Odio CD, Marciano BE, Galgiani JN, et al. Risk factors for disseminated coccidioidomycosis, United States[J]. Emerg Infect Dis, 2017, 23(2): 308-311. DOI:10.3201/eid2302.160505.
[4] Foerter J, Sundell J, Vroman P. PET/CT: First-line examination to assess disease extent of disseminated coccidioidomycosis[J]. J Nucl Med Technol, 2016, 44(3): 212-213. DOI: 10.2967/jnmt.115.170449.

（收稿日期：2021-03-18）