· 临床研究 ·

# 三相骨显像联合 SPECT/CT 鉴别假体周围感染与假体松动的增益价值

朱静　谭辉　石洪成
上海市影像医学研究所、复旦大学附属中山医院核医学科、复旦大学核医学研究所、复旦中山医院肿瘤中心　200032
通信作者：石洪成，Email：shi.hongcheng@zs-hospital.sh.cn

【摘要】 **目的**　探讨三相骨显像联合 SPECT/CT 较三相骨显像鉴别假体周围感染与假体松动的增益价值。**方法**　回顾性分析 2008 年 10 月至 2019 年 11 月行关节置换术后临床疑似假体周围感染与假体松动于复旦大学附属中山医院核医学科行三相骨显像联合 SPECT/CT 的 70 例患者[男 27 例、女 43 例，年龄(69.5±10.5)岁]的临床和影像学资料，以术中所见或穿刺活组织病理检查诊断为标准，评价三相骨显像及三相骨显像联合 SPECT/CT 在假体周围感染与假体松动中的诊断价值。采用 $\chi^2$ 检验分析数据。**结果**　70 例患者中，确诊假体周围感染 34 例(48.6%，34/70)，假体松动 36 例(51.4%，36/70)。三相骨显像诊断假体周围感染的灵敏度、特异性、准确性、阳性预测值和阴性预测值分别为 94.1%(32/34)、77.8%(28/36)、85.7%(60/70)、80.0%(32/40)和 93.3%(28/30)；联合 SPECT/CT 后的诊断效能分别为 94.1%(32/34)、94.4%(34/36)、94.3%(66/70)、94.1%(32/34)、94.4%(34/36)；特异性及准确性有明显提高($\chi^2$ 值：4.167 和 4.167，均 $P=0.031$)。**结论**　三相骨显像联合 SPECT/CT 对假体周围感染与假体松动的诊断具有增益价值。

【关键词】 关节成形术，置换，髋；假体相关感染；假体失效；放射性核素显像；体层摄影术，发射型计算机，单光子；体层摄影术，X 线计算机；99m 锝美罗酸盐

**基金项目**：上海市临床重点专科项目(shslczdzk03401)

DOI：10.3760/cma.j.cn321828-20200715-00284

**Added value of three-phase bone scintigraphy combined with SPECT/CT for differential diagnosis of periprosthetic infection and prosthesis loosening**

*Zhu Jing, Tan Hui, Shi Hongcheng*
*Shanghai Institute of Medical Imaging; Department of Nuclear Medicine, Zhongshan Hospital, Fudan University; Nuclear Medicine Institute of Fudan University; Cancer Center, Zhongshan Hospital, Fudan University, Shanghai 200032, China*
*Corresponding author: Shi Hongcheng, Email: shi.hongcheng@zs-hospital.sh.cn*

【**Abstract**】 **Objective**　To explore the advantage of three-phase bone scintigraphy combined with SPECT/CT over three-phase bone scintigraphy in the differential diagnosis of periprosthetic infection from prosthesis loosening in patients after prosthesis replacement. **Methods**　Seventy patients (27 males, 43 females, age (69.5±10.5) years) who were suspected with prosthesis loosening or periprosthetic infection underwent $^{99}Tc^{m}$-methylene diphosphonate (MDP) three-phase bone scintigraphy and SPECT/CT from October 2008 to November 2019 in Zhongshan Hospital, Fudan University were retrospectively reviewed. All patients had pathological diagnoses based on surgical resection or lesion biopsy. The diagnostic efficiency of three-phase bone scintigraphy images and three-phase bone scintigraphy combined with SPECT/CT were evaluated. $\chi^2$ test was used for data analysis. **Results**　Among 70 patients, 34(48.6%, 34/70) were diagnosed as periprosthetic infection and 36(51.4%, 36/70) were diagnosed as prosthesis loosening. Using three-phase bone scintigraphy for the differential diagnosis of bone lesions, the sensitivity, specificity, accuracy, positive predictive value and negative predictive value were 94.1%(32/34), 77.8%(28/36), 85.7%(60/70), 80.0%(32/40) and 93.3%(28/30), when combined with SPECT/CT, the corresponding results were 94.1%(32/34), 94.4%(34/36), 94.3%(66/70), 94.1%(32/34), 94.4%(34/36), respectively. The specificity and accuracy were increased ($\chi^2$ values: 4.167, 4.167, both $P=0.031$). **Conclusion**　Combination of three-phase bone scintigraphy with SPECT/CT can provide added value over three-phase bone scintigraphy for differential diagnosis in patients with periprosthetic loosening or periprosthetic infection.

【**Key words**】 Arthroplasty, replacement, hip; Prosthesis-related infections; Prosthesis failure; Radionuclide imaging; Tomography, emission-computed, single-photon; Tomography, X-ray computed; Tech-

netium Tc 99m medronate
**Fund program**: Shanghai Municipal Key Clinical Specialty (shslczdzk03401)
DOI:10.3760/cma.j.cn321828-20200715-00284

当前,骨关节疾病的发生率不断增加,人工关节置换术是缓解关节疾病症状的重要手段[1]。假体周围感染和假体松动是术后常见并发症,二者症状相似,鉴别诊断困难,但处理方式截然不同[2]。超敏 C 反应蛋白(hypersensitive C-reactive protein, hs-CRP)和血红细胞沉降率(erythrocyte sedimentation rate, ESR)等实验室检查是临床诊断假体周围感染的重要参考,但灵敏度和特异性较低[3];X 线平片、CT、MRI 等影像学检查易受植入假体影响,图像质量下降,诊断价值亦有限[4]。三相骨显像结合炎性反应显像是鉴别假体松动与感染的有效方法[5]。$^{18}$F-脱氧葡萄糖(fluorodeoxyglucose, FDG)PET 诊断准确性高[6-7],但受费用和设备普及率等因素的影响,普适性有限。本研究拟探讨$^{99}$Tc$^{m}$-亚甲基二膦酸盐(methylene diphosphonate, MDP)三相骨显像联合 SPECT/CT 鉴别诊断假体周围感染与假体松动的增益价值。

## 资料与方法

1.研究对象。回顾性分析 2008 年 10 月至 2019 年 11 月行关节置换术后在复旦大学附属中山医院核医学科完成三相骨显像和 SPECT/CT 显像的 70 例患者的临床和影像学资料,其中男 27 例,女 43 例,年龄(69.5±10.5)岁。纳入标准:(1)临床疑似假体松动或假体周围感染;(2)在三相骨显像检查后 2 个月内完成假体部位手术治疗或者穿刺活组织检查(简称活检)获得病理诊断;(3)临床资料及实验室检查完整。本研究符合《赫尔辛基宣言》的原则。患者均签署知情同意书。

2.显像方法。采用荷兰 Philips 公司 Precedence SPECT/CT 仪(16 排),配低能高分辨率准直器,能峰 140 keV,窗宽 20%。患者仰卧于检查床上,一侧手抱头,经另一侧肘静脉注射$^{99}$Tc$^{m}$-MDP(上海欣科医药有限公司生产)740 MBq 后即刻采集血流相(3 s/帧,连续采集 40 帧,矩阵 64×64);3 min 后采集局部平面血池相(矩阵 256×256,5×10$^{5}$/帧);3~5 h 后,行延迟显像(扫描速度为 15 cm/min)及局部 SPECT/CT 影像采集。CT 采集条件:120 kV,160 mA,视野 400 mm,图像重建层厚 2 mm。SPECT 图像采集条件:双探头平行采集,分别旋转 180°,15 s/帧,矩阵 64×64。采集的原始数据应用 Astonish 软件处理出断层图像,采用随机配备的 Syntegra 软件进行 SPECT 与 CT 图像融合。

3.图像分析与诊断标准。由 2 位经验丰富的核医学医师共同分析三相骨显像图像及三相骨显像联合 SPECT/CT 图像,意见不一致时与第 3 位高年资医师协商判断。

三相骨显像诊断标准[8-9]:血流相和血池相假体周围未见显像剂异常浓聚,延迟相见假体承重区域两侧或远端见伴行的线状或点状显像剂异常浓聚,提示为假体松动;血流相、血池相假体周围见血流及血池丰富,延迟相见假体周围弥漫性显像剂异常浓聚,提示为假体周围感染。

SPECT/CT 诊断标准[10-11]:SPECT 图像上显像剂异常浓聚处在 CT 图像上显示假体周围≥2 mm 的透亮带、假体移位及倾斜等征象,提示为假体松动;若出现骨吸收、骨脓肿或关节腔积液、窦道、积气和骨膜反应等征象,提示为假体周围感染。

临床诊断标准:术中见假体松动灶即诊断为松动;满足以下三项之一者即诊断为假体周围感染[12]:(1)假体周围窦道形成;(2)从 2 处不同组织或关节液中分离培养出同一病原微生物;(3)满足以下 6 项结果中 4 项:①ESR 增快或 C 反应蛋白(C-reactive protein, CRP)浓度增高;②关节腔积液中白细胞数量增多;③关节腔积液中性粒细胞百分比升高;④脓性关节液;⑤假体周围组织或关节液单次培养分离出病原微生物;⑥假体周围组织学检查中,在 5 个高倍视野下(×400)平均每个视野中性核粒细胞计数>5 个。

4.统计学处理。采用 IBM SPSS 23.0 软件行统计学分析。符合正态分布的定量资料用 $\bar{x}\pm s$ 表示,不符合正态分布的定量资料用 $M(P_{25},P_{75})$ 表示。分别比较单纯三相骨显像与三相骨显像联合 SPECT/CT 诊断假体周围感染与假体松动的灵敏度、特异性、准确性、阳性预测值(positive predictive value, PPV)及阴性预测值(negative predictive value, NPV)。定性资料比较采用 $\chi^2$ 检验,定量资料符合正态分布时采用两独立样本 $t$ 检验或 $t'$ 检验,非正态分布时采用 Wilcoxon 秩和检验,以 $P<0.05$ 为差异有统计学意义。

## 结　果

70 例患者的基线信息见表 1。根据临床诊断标

准,70 例中,假体周围感染 34 例(48.6%),假体松动 36 例(51.4%),三相骨显像诊断假体周围感染的灵敏度、特异性、准确性、PPV 及 NPV 分别为 94.1%(32/34)、77.8%(28/36)、85.7%(60/70)、80.0%(32/40)和 93.3%(28/30);三相骨显像结合 SPECT/CT(简称联合显像)对应结果分别为 94.1%(32/34)、94.4%(34/36)、94.3%(66/70)、94.1%(32/34)和 94.4%(34/36),特异性及准确性明显提高(均 $\chi^2$ = 4.167,均 $P$ = 0.031)。

三相骨显像与联合显像诊断不一致者 6 例,均为三相骨显像将假体松动误诊为假体周围感染,患者血流相、血池相及延迟相均表现为假体周围显像剂异常浓聚,联合 SPECT/CT 后可见假体移位和倾斜或假体旁透亮线(>2 mm)等征象,术中确诊为假体松动。该 6 例患者假体植入时间均≥5 年,其中 1 例伴有泌尿系统感染,1 例 CRP 及 ESR 均增高且伴有红肿热痛(图 1),1 例患者假体植入 30 年且伴有强直性脊柱炎。

三相骨显像与联合显像均诊断错误者 4 例,将假体周围感染误诊为假体松动、将假体松动误诊为假体周围感染各 2 例。其中,2 例误诊为假体松动的患者假体植入时间均≥5 年,症状持续时间均≥1 年,血流相及血池相均未见显像剂异常浓聚,延迟相于髋关节处见显像剂浓聚,SPECT/CT 可见其在髋臼与股骨头颈部假体周围骨质密度略增高伴显像剂异常浓聚,术后细菌培养证实为假体周围感染。2 例将假体松动误诊为假体周围感染的患者假体植入时间均≥11 年,临床症状持续时间均≤6 个月,血流相和血池相见局部血流和血池丰富、显像剂异常浓聚,延迟相见假体周围显像剂异常浓聚,SPECT/CT 显示髋臼处见明显的骨质破坏及骨质密度不均等征象伴显像剂浓聚。手术所见及术后病理证实为假体松动不伴感染,其在 5 个高倍视野下(×400)每个视野平均白细胞计数均小于 5 个。

**表 1**　假体周围感染与假体松动患者的一般资料

| 组别 | 例数 | 男/女 | 年龄(岁;$\bar{x}\pm s$) | ESR[mm/1 h; $M(P_{25},P_{75})$] | CRP[mg/L; $M(P_{25},P_{75})$] | 假体植入时间[年; $M(P_{25},P_{75})$] | 症状持续时间[年; $M(P_{25},P_{75})$] | 糖尿病(例) | 免疫系统疾病(例) | 检查前抗生素使用史(例) | 恶性肿瘤病史(例) |
|---|---|---|---|---|---|---|---|---|---|---|---|
| 感染组 | 34 | 12/22 | 69.6±10.5 | 66(40,98) | 28.6(12.1,54.9) | 5.00(1.50,10.50) | 0.17(0.08,1.00) | 6 | 6 | 3 | 5 |
| 松动组 | 36 | 15/21 | 69.5±10.5 | 22(18,28) | 3.2(1.5,5.6) | 10.00(5.00,13.00) | 0.50(0.25,1.00) | 5 | 2 | 2 | 0 |
| 合计 | 70 | 27/43 | 69.5±10.5 | 43(21,83) | 10.6(3.4,30.5) | 8.00(3.00,12.25) | 0.50(0.17,1.00) | 11 | 8 | 5 | 5 |
| 检验值 | | 3.379[a] | 0.430[b] | −45.373 | −5.823 | 22.255 | 11.697 | − | − | − | − |
| $P$ 值 | | 0.087 | 0.383 | <0.01 | <0.01 | <0.01 | <0.01 | − | − | − | − |

注:CRP 为 C 反应蛋白,ESR 为血红细胞沉降率;[a]$\chi^2$ 值,[b]$t'$值,余为 $z$ 值;−为无意义

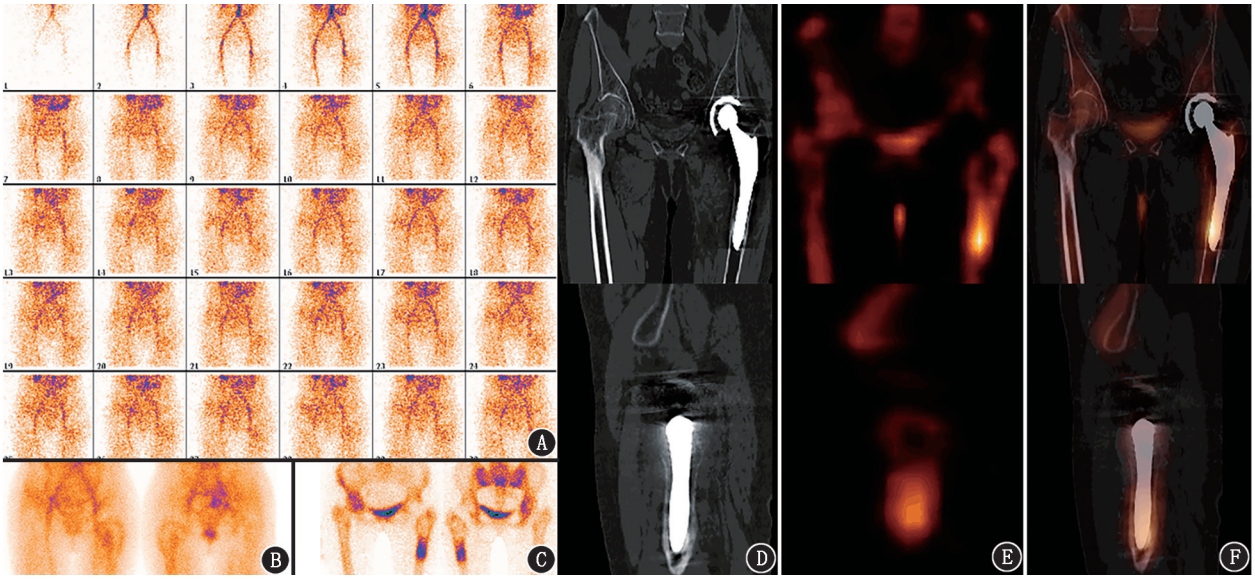


**图 1**　关节置换术后假体松动患者(女,70 岁)三相骨显像联合 SPECT/CT 显像图。患者于 1999 年行左髋置换术,2011 年开始左髋疼痛伴活动受限。A,B.血流相(A)和血池相(B)示左髋侧假体旁血流及血池丰富;C.延迟相示左股骨上段显像剂异常浓聚;D~F.冠状位(上排)及矢状位(下排)CT、SPECT 及 SPECT/CT 图像示假体远端股骨上段骨皮质稍增厚伴显像剂异常浓聚,诊断为假体松动

## 讨 论

假体周围感染和假体松动是人工关节置换术后最常见的并发症,假体松动需行假体翻修手术,而假体周围感染则有多种处理方式[13],如抗生素治疗、清创后保留假体或清创后择期翻修等。三相骨显像是传统检查技术,对于假体周围感染与假体松动的诊断具有很好应用价值。本研究结果显示,三相骨显像诊断假体周围感染的灵敏度、特异性、准确性、PPV 和 NPV 分别为 94.1%(32/34)、77.8%(28/36)、85.7%(60/70)、80.0%(32/40)和 93.3%(28/30),联合 SPECT/CT 后分别提升至 94.1%(32/34)、94.4%(34/36)、94.3%(66/70)、94.1%(32/37)、94.4%(34/36),表明三相骨显像对于假体周围感染诊断的灵敏度和阴性预测值价值很高。由于三相骨显像是平面显像,解剖信息欠充分,难以显示假体周围显像剂浓聚的细节,借助于 SPECT/CT 通过同机 CT 获得的解剖和定位信息以及 SPECT 的功能和代谢信息[14-15],可以弥补其不足。本研究结果表明,SPECT/CT 联合三相骨显像较单纯三相骨显像在假体周围感染与假体松动的诊断及鉴别诊断中具有增益价值。

本研究中,三相骨联合 SPECT/CT 修正了 6 例三相骨显像误诊为假体周围感染的诊断。分析这 6 例三相骨显像诊断错误的原因:可能是假体明显松动时产生的磨损颗粒诱导的慢性炎性反应导致血管及软组织损伤[16];假体周围组织液高渗状态增加周围炎症因子渗出[17];全身其他疾病使患处血供和血管壁的通透性增加导致假体周围局部显像剂异常浓聚,造成三相骨局部显像剂异常浓聚。6 例患者中,有 1 例患者右髋假体植入 30 年伴强直性脊柱炎,可能因强直性脊柱炎累及骶髂关节[18]、坐骨结节及股骨大粗隆等部位,表现为软组织肿胀、疼痛,血流相及血池相显像剂轻度浓聚,延迟相表现为假体周围显像剂浓聚,三相骨显像误诊为假体周围感染;联合 SPECT/CT 融合图像见假体周围伴随的“透亮线”,诊断为假体松动并经手术结果证实。

三相骨显像联合 SPECT/CT 较单纯三相骨显像具有更高的诊断效能,但仍有不足。本研究有 2 例假体周围感染者,三相骨显像及联合 SPECT/CT 均误诊为假体松动。原因可能是假体周围形成了慢性局限性化脓性感染,生成了细菌生物膜使得血管壁通透性降低;慢性炎性反应发展到纤维化时,三相骨显像表现不典型,甚至于表现为阴性,降低了对假体周围感染的诊断灵敏度[19];也有研究认为$^{99}$Tc$^{m}$-MDP 主要通过化学吸附与骨骼中的羟基磷灰石结合,骨显像剂摄取程度主要反映病灶成骨活性及局部血流量等变化[20],与$^{99}$Tc$^{m}$-白细胞等炎性反应显像相比,对假体周围感染探测的灵敏度欠佳,在慢性局限性感染时出现假阴性。由此提示,对于临床症状持续时间较长、三相骨显像和 SPECT/CT 检查征象不典型者,需结合穿刺及细菌培养进行分析。本研究另有 2 例假体松动患者,单纯三相骨显像和三相骨显像联合 SPECT/CT 均误诊为假体周围感染,可能是由于假体周围明显的骨缺损或聚乙烯内衬较明显的磨损造成周围软组织的损伤和炎性反应[21],使得血流相、血池相假体周围显像剂异常浓聚。

本研究结果显示,三相骨显像联合 SPECT/CT 较单纯的三相骨显像区分假体周围感染与假体松动诊断有更好诊断效能,与文献报道一致[22-23]。本研究结果所示三相骨显像与三相骨显像联合 SPECT/CT 对于假体周围感染诊断的灵敏度相同,与文献报道略有不同[24],可能与研究病例数有限及部分假体周围感染者的三相骨显像表现典型有关。本研究中,三相骨显像对假体周围感染患者有着较好的 NPV;而三相骨显像联合 SPECT/CT 能够识别软组织感染与骨骼受累的区分等局限性征象,诊断效能明显提高,对假体周围感染诊断的可信度较高,且误诊率低。

综上,与单纯三相骨显像相比,三相骨显像联合 SPECT/CT 在诊断关节置换术后的假体周围感染与假体松动具有增益价值。但本研究样本量不够大,对假体周围组织的取材非全部组织,以上因素可能会导致本文统计结果的偏倚,这将在下一步研究中予以完善。

**利益冲突** 所有作者均声明不存在利益冲突

## 参 考 文 献

[1] Baier C, Grifka J, Keshmiri A, et al. Joint replacement in the elderly[J]. Orthopade, 2017, 46(1): 63-68. DOI:10.1007/s00132-016-3367-1.

[2] Vaz S, Ferreira TC, Salgado L, et al. Bone scan usefulness in patients with painful hip or knee prosthesis: 10 situations that can cause pain, other than loosening and infection[J]. Eur J Orthop Surg Traumatol, 2017, 27(2): 147-156. DOI:10.1007/s00590-016-1884-6.

[3] 李原,王茜,岳明纲. $^{99}$Tc$^{m}$-MDP 显像用于人工髋关节置换术后关节感染的鉴别诊断[J].中华核医学与分子影像杂志, 2013, 33(4): 267-270. DOI:10.3760/cma.j.issn.2095-2848.2013.04.008.

Li Y, Wang Q, Yue MG. $^{99}$Tc$^{m}$-MDP imaging for the diagnosis of

joint infection after total hip arthroplasty[J]. Chin J Nucl Med Mol Imaging, 2013, 33(4): 267-270. DOI:10.3760/cma.j.issn.2095-2848.2013.04.008.

[4] Parvizi J, Alijanipour P, Barberi EF, et al. Novel developments in the prevention, diagnosis, and treatment of periprosthetic joint infections[J]. J Am Acad Orthop Surg, 2015, 23 Suppl: S32-43. DOI:10.5435/JAAOS-D-14-00455.

[5] Niccoli G, Mercurio D, Cortese F. Bone scan in painful knee arthroplasty: obsolete or actual examination? [J]. Acta Biomed, 2017, 88(2S): 68-77. DOI:10.23750/abm.v88i2 -S.6516.

[6] Yue B, Tang T. The use of nuclear imaging for the diagnosis of periprosthetic infection after knee and hip arthroplasties[J]. Nucl Med Commun, 2015, 36(4): 305-311. DOI: 10.1097/MNM.0000000000000266.

[7] Kumar R, Kumar R, Kumar V, et al. Potential clinical implication of $^{18}$F-FDG PET/CT in diagnosis of periprosthetic infection and its comparison with $^{18}$F-Fluoride PET/CT[J]. J Med Imaging Radiat Oncol, 2016, 60(3): 315-322. DOI:10.1111/1754-9485.12444.

[8] Kumar R, Kumar R, Kumar V, et al. Comparative analysis of dual-phase $^{18}$F-fluoride PET/CT and three phase bone scintigraphy in the evaluation of septic (or painful) hip prostheses: a prospective study[J]. J Orthop Sci, 2016, 21(2): 205-210. DOI:10.1016/j.jos.2015.12.018.

[9] Pucar D, Jankovic Z, Baščarevic Z, et al. Combined bone scintigraphy with $^{99m}$Tc-MDP and $^{99m}$Tc-ciprofloxacin in differentiation of hip and knee prosthesis aseptic loosening and infection: a preliminary study[J]. Vojnosanitetski pregled, 2017, 74(7): 666-671. DOI:10.2298/VSP151211150P.

[10] Nakahara I, Kyo T, Kuroda Y, et al. Effect of improved navigation performance on the accuracy of implant placement in total hip arthroplasty with a CT-based navigation system[J]. J Artif Organs, 2018, 21(3): 340-347. DOI:10.1007/s10047-018-1041-6.

[11] Sprowson AP, Jensen C, Parsons N, et al. The effect of triclosan-coated sutures on the rate of surgical site infection after hip and knee arthroplasty: a double-blind randomized controlled trial of 2546 patients[J]. Bone Joint J, 2018, 100-B(3): 296-302. DOI: 10.1302/0301-620X.100B3.BJJ-2017-0247.R1.

[12] Signore A, Sconfienza LM, Borens O, et al. Consensus document for the diagnosis of prosthetic joint infections: a joint paper by the EANM, EBJIS, and ESR (with ESCMID endorsement)[J]. Eur J Nucl Med Mol Imaging, 2019, 46(4): 971-988. DOI:10.1007/s00259-019-4263-9.

[13] Kapadia BH, Berg RA, Daley JA, et al. Periprosthetic joint infection[J]. Lancet, 2016, 387(10016): 386-394. DOI:10.1016/S0140-6736(14)61798-0.

[14] Schweizer T, Schiapparelli FF, Rotigliano N, et al. Patterns of bone tracer uptake on SPECT-CT in symptomatic and asymptomatic patients with primary total hip arthroplasty[J]. Eur J Nucl Med Mol Imaging, 2018, 45(2): 283-291. DOI:10.1007/s00259-017-3827-9.

[15] van der Bruggen W, Hirschmann MT, Strobel K, et al. SPECT/CT in the Postoperative Painful Knee[J]. Semin Nucl Med, 2018, 48(5): 439-453. DOI:10.1053/j.semnuclmed.2018.05.003.

[16] Goodman SB, Gallo J. Periprosthetic osteolysis: mechanisms, prevention and treatment[J]. J Clin Med, 2019, 8(12): 2091. DOI: 10.3390/jcm8122091.

[17] Gilbert TJ, Anoushiravani AA, Sayeed Z, et al. Osteolysis complicating total knee arthroplasty[J]. JBJS Rev, 2016, 4(7): 01874474-201607000-00001. DOI:10.2106/JBJS.RVW.15.00081.

[18] Parghane RV, Singh B, Sharma A, et al. Role of $^{99m}$Tc-methylene diphosphonate spect/ct in the detection of sacroiliitis in patients with spondyloarthropathy: comparison with clinical markers and MRI[J]. J Nucl Med Technol, 2017, 45(4): 280-284. DOI:10.2967/jnmt.117.193094.

[19] Mooney JA, Pridgen EM, Manasherob R, et al. Periprosthetic bacterial biofilm and quorum sensing[J]. J Orthop Res, 2018, 36(9): 2331-2339. DOI:10.1002/jor.24019.

[20] Chen J, Lan Y, He Y, et al. $^{99}$Tc-MDP-induced human osteoblast proliferation, differentiation and expression of osteoprotegerin[J]. Mol Med Rep, 2017, 16(2): 1801-1809. DOI: 10.3892/mmr.2017.6839.

[21] Mar WA, Tan I, Song A, et al. Update on imaging of knee arthroplasties: normal findings and hardware complications[J]. Semin Musculoskelet Radiol, 2019, 23(2): e20-20e35. DOI:10.1055/s-0039-1677697.

[22] Arıcan P, Okudan Tekin B, Şefizade R, et al. The role of bone SPECT/CT in the evaluation of painful joint prostheses[J]. Nucl Med Commun, 2015, 36(9): 931-940. DOI: 10.1097/MNM.0000000000000348.

[23] Mandegaran R, Agrawal K, Vijayanathan S, et al. The value of $^{99m}$Tc-MDP bone SPECT/CT in evaluation of patients with painful knee prosthesis[J]. Nucl Med Commun, 2018, 39(5): 397-404. DOI: 10.1097/MNM.0000000000000825.

[24] Van den Wyngaert T, Paycha F, Strobel K, et al. SPECT/CT in postoperative painful hip arthroplasty[J]. Semin Nucl Med, 2018, 48(5): 425-438. DOI:10.1053/j.semnuclmed.2018.05.002.

(收稿日期:2020-07-15)